Министерство здравоохранения РФ
Государственное образовательное учреждение высшего профессионального образования

МОСКОВСКИЙ ГОСУДАРСТВЕННЫЙ МЕДИКО-СТОМАТОЛОГИЧЕСКИЙ УНИВЕРСИТЕТ
имени А.И.Евдокимова

Кафедра факультетской хирургии №2 лечебного факультета

ОСТРЫЙ ПАНКРЕАТИТ. ОСЛОЖНЕНИЯ ОСТРОГО ПАНКРЕАТИТА

(клиника, диагностика, лечение)

Учебно – методическое пособие для студентов медицинских вузов

Москва 2017 г.

Авторы:

Леонтьева М.С., доцент кафедры факультетской хирургии №2 лечебного факультета МГМСУ им. А. И. Евдокимова,, доктор мед. наук.

Кулезнева Ю.В., профессор кафедры факультетской хирургии №2 лечебного факультета МГМСУ им. А .И. Евдокимова, доктор мед. наук

Щербюк А.Н., профессор кафедры оперативной хирургии и топографической анатомии Первого МГМУ им. И. М.Сеченова, д.м.н.

Майорова Ю.Б., доктор мед. наук, .

УДК: 617
ББК 376 4.5

Рецензенты:

Мусаев Г.Х., профессор кафедры факультетской хирургии №1 лечебного факультета Первого МГМУ имени И. М. Сеченова, д.м.н

Шулутко А. М. , заведующий кафедрой факультетской хирургии №2 лечебного факультета Первого МГМУ имени И. М. Сеченова, , профессор д.м.н

Настоящее пособие составлено в соответствии с рабочей программой дисциплины «Факультетская хирургия и урология» лечебного факультета, разработанной на кафедре факультетской хирургии №2 лечебного факультета ГБОУ ВПО МГМСУ имени А. И. Евдокимова Минздрава России.

В данном учебно – методическом пособии освещены эпидемиология, классификация, этиологические и патогенетические факторы острого панкреатита. Подробно описаны клиническая картина, лабораторные и инструментальных принципы диагностики и дифференциальной диагностики панкреатита и его осложнений. Авторы останавливается на современных миниинвазивных вмешательствах лечения неосложненных и осложненных форм заболевания. Учебно-методическое пособие содержит набор тестовых и ситуационных задач для оценки как исходного, так и итогового уровня знаний.

Пособие предназначено для студентов 4 и 5 курсов лечебного факультета медицинских вузов, а также для ординаторов постдипломного образования.

ББК 376 4.5

Издание ГОУ ВПО МГМСУ имени А. И. Евдокимова, 2017

ЦЕЛЬ изучения темы – формирование у студентов профессиональных умений диагностировать, назначить лечение различных клинических форм острого панкреатита.

Цели внеаудиторной самоподготовки студента (цели исходного уровня):

Студент должен знать:

1. Классификацию, эпидемиологию, этиологию и патогенез острого панкреатита.
2. Методы основного и дополнительного обследования острого панкреатита.
3. Клиническую картину всех стадий течения острого панкреатита.
4. Клиническую картину «схожих» заболеваний: острого холецистита, перфоративной язвы желудка и 12-перстной кишки, острой кишечной непроходимости, почечной колики.

Цели изучения темы на занятии (цели заключительные по теме – уровень подготовленности по теме).

Студент должен уметь:

1. Проводить расспрос и физикальное исследование пациентов, выявлять симптомы Мейо – Робсона, Грея – Тернера, Мюсси – Георгиевского, Щеткина.
2. Поставить предварительный диагноз острого панкреатита.
3. Назначить лабораторно-инструментальные методы исследования для уточнения формы острого панкреатита: клинический, биохимический анализы крови, исследование уровня амилазы мочи, УЗ- исследование органов брюшной полости, обзорную рентгенографию органов грудной и брюшной полостей.
5. Провести дифференциальную диагностику с острым холециститом, перфоративной язвой желудка и 12-перстной кишки, острой кишечной непроходимостью, почечной коликой и поставить окончательный диагноз с указанием формы острого панкреатита и его осложнениями.
4. Назначить комплексную противопанкреатическую терапию.
5. Заполнять медицинскую документацию (истории болезни, консультативные заключения, рецепты, направления на лабораторные исследования)

Студент должен владеть методикой расспроса, объективного обследования больного острым панкреатитом, уметь сформулировать предварительный и клинический диагнозы.

Студент должен знать:

1. Этиологию, патогенез острого панкреатита на различных стадиях его течения.
2. Клиническое проявление различных форм острого панкреатита и его осложнений.
3. Основные направления комплексного патогенетически обоснованного консервативного лечения больных острым панкреатитом.

4. Показания к хирургическим методам лечения осложнений острого панкреатита, включая миниинвазивные вмешательства.

Продолжительность занятия - 4 часа

Место проведения занятия – учебная комната и палаты общехирургического отделения, палата интенсивной терапии и реанимации.

Перечень курируемых больных - больные острым панкреатитом отечной формы, панкреонекрозом, абсцессами сальниковой сумки, панкреатогенным перитонитом, постнекротической кистой поджелудочной железы.

Перечень наглядных пособий.

В учебной комнате следует иметь электронный носитель или стенд, где должны быть представлены следующие схемы и рисунки:

1) Современная классификация острого панкреатита и его осложнений
2) Хирургическая анатомия поджелудочной железы.
3) Схема патогенеза острого панкреатита.

В учебном классе можно также разместить стенд, где схематически изображены последовательные этапы диагностического алгоритма острого панкреатита, а также этапов комплексного консервативного и хирургического лечения заболевания и его осложнений.

План проведения практического занятия и распределение времени.

1-й час.

А. Введение…….. 5 мин.

Б. Контроль исходного уровня знаний……. 25 мин.

В. Закрепление знания по теоретическим основам изучаемой темы……... 15 мин.

Перерыв 10 мин.

2-й час.

Закрепление знаний по классификации острого панкреатита, этиологии и патогенезу острого панкреатита, клинической симптоматики различных форм острого панкреатита

А. Анализ жалоб больного, истории настоящего заболевания…… 15мин.

Б. Объективное обследование больного……. 20 мин.

В. Формулировка диагноза и его обоснование……..... 10мин.

Перерыв 10 мин.

3-й час

Формирование умения правильно провести объективное обследование больного, анализировать клиническую картину, ставить диагноз ……..... 45 мин.

Перерыв 10 мин.

4-й час

А. Формирование умения сформулировать и обосновать клинический диагноз и проводить дифференциальный диагноз……. 10 мин

Б. Изучение основных принципов лечения острого панкреатита…….. 10мин
В. Определение эффективности занятия…… 20 мин
Г. Заключение преподавателя и задание на самоподготовку к следующему занятию…….. 5 мин.

Методика проведения занятия, отработка учебно-целевых вопросов.

Первый час занятия проводится в учебной комнате.

После проверки присутствующих преподаватель останавливается на актуальности изучаемая тем, подчеркивая, что острый панкреатит являются широко распространенным заболеванием. Среди острых хирургических заболеваний острый панкреатит занимает третье место по частоте, уступая только острому аппендициту и острому холециститу. Лечение острого панкреатита приносит в США экономический ущерб более 2 млн. долларов, является причиной смерти 3000 пациентов. Вот почему до сих пор остается актуальным вопрос о своевременной диагностике и лечении панкреатита.

Каждый студент получает ситуационную задачу для оценки уровня знания. Ответы на поставленные вопросы должны быть краткими, даются в письменном виде. Всего предлагается 3-4 варианта задач с тем, чтобы в ходе занятия преподаватель мог проверить правильность ответа.

Обсуждение узловых вопросов темы. На основании анализа ответов студентов на тестовые задачи преподаватель может сориентироваться, какие разделы темы хуже понятны студентам. В форме дискуссия преподавателя со студентами подробно разбираются все неясные допросы.

Второй час занятия - закрепление знаний. Для их уточнение проводится курация больного острым панкреатитом. Эта часть занятия проводится в палате отделения.

Студент, курирующий разбираемого больного, докладывает жалобы и анамнез заболевания. При этом преподаватель просит других студентов дать оценку тому или иному симптому или каким-нибудь особенностям в анамнезе заболевания.

Преподаватель проводит объективное исследование больного, спрашивая при этом о диагностической ценности того или иного симптома. Затем 3-4 студента из группы самостоятельно под контролем преподавателя проводят объективное обследование больного. Для совместной курации следует выбирать больного именно острым панкреатитом алиментарного или токсического генеза, т.к. такая форма заболевания наиболее часто встречаются в повседневной практике врача.

Третий час занятия - самостоятельная курация больных с различными формами острого панкреатита или его осложнений. Студенческая группа разбивается на подгруппы на 3-4 человека. Студенты самостоятельно собирают анамнез и проводят объективное исследование больного с учетом схемы, дан-

ной в задании на самоподготовку. Необходимо подчеркнуть, что объективное исследование должны провести все студенты для приобретения практических навыков. По окончании обследования больного студенты пишут краткий эпикриз, где отражаются основные клинические симптомы панкреатита, данные объективного исследования. На основании этого формулируется развернутый клинический диагноз и намечаются пути лечения курируемой больного.

В ходе занятия преподаватель поочередно переходит от одной группы студентов к другой, контролируя правильность обследования больного студентами. Студенты демонстрируют преподавателю умение распознавать клинические симптомы заболевания, умение правильно провести объективное исследование больного. Эта часть занятия проводится в палатах.

Формы и возможности УИРС по теме занятия

1. Комплексное консервативное лечение острого деструктивного панкреатита.
2. Современные миниинвазивные способы лечения острого панкреатита.
3. Современные миниинвазивные способы лечения постнекротических кист поджелудочной железы.
4. Применение ингибиторов протеолиза в лечении острого панкреатита, показания, противопоказания
5. Флегмона забрюшинной клетчатки, причины развития, клиническая картина, способы хирургического лечения.

Карта курируемого больного (заполняется студентами на практическом занятии).

Ф.И.О. -
Возраст -
Дата госпитализации в стационар -
Жалобы
Местные -
Общие -
Анамнез заболевания
Анамнез жизни
Настоящее состояние больного Status praesens
Кожные покровы и видимые слизистые
Подкожно-жировая клетчатка
Лимфатические узлы
Костно-мышечная система
Система органов дыхания
Система органов кровообращения
Система органов мочевыделения
Система органов пищеварения, Местный статус (St. localis)

Предварительный диагноз
План обследования больного 1.2.3.4.5.6.7.8…
Клинический диагноз
Обоснование диагноза
Дифференциальный диагноз (для данного больного)
Выбор метода лечения больного, показание к экстренной операции
Планируемый вид оперативного вмешательства

ОРИЕНТИРОВОЧНАЯ ОСНОВА ДЕЯТЕЛЬНОСТИ:
Диагностика и лечение острого панкреатита

1.Опрос,выявле-ние жалоб	Жалобы на интенсивные опоясывающие боли в верхних отделах живота, не купирующиеся инъекциями спазмолитиков и анальгетиков, повышение Т тела, тошноту, неукротимую рвоту, не приносящую облегчение на высоте болей.
2. Сбор анамнеза	Многолетний холелитиаз, папиллит Накануне - прием большого количества алкоголя с обильной жирной пищей.
3. Объективное обследование	• Состояние — Средней тяжести, тяжелое • Температура тела — нормальная, повышена • Форма живота — Вздут • Болезненность в верхних отделах живота — Выражена • Напряжение мышц — Есть, отсутствует • С-м Щеткина — Отрицательный • С-мы Мейо, Робсона, Мюсси — Положительный

- Анализ крови: Лейкоцитоз, ускорение СОЭ, сдвиг формулы влево, гиперферментемия, гипербилирубинемия, гипергликемия
- УЗИ Увеличение желчного пузыря, отек паренхимы, выпот в сальниковую сумку
- Рентгеноскопия органов брюшной полости Признаки паралитической кишечной непроходимости

Острый панкреатит
отечная форма (интерстициальная)

Острый панкреатит
деструктивный(панкреонекроз)

- **Консервативное комплексное**:

1. Эвакуация содержимого желудка
2. Установка назоинтестинального зонда
3. Антибактериальная
4. Антиферментная
5. Иммунная
6. Антисекреторная
7. Дезинтоксикационная
8. Инфузионная терапия

- **Хирургическое:**

1. Холецистостомия под контролем УЗИ и лапароскопии
2. Пункция сальниковой сумки с эвакуацией экссудата
3. Дренирование брюшной полости и сальниковой сумки под контролем УЗИ и лапароскопии
4. Лапаротомия, бурсостомия, абдоминизация ПЖ

МЕТОДЫ ОБУЧЕНИЯ студентов 4 курса НА ПРАКТИЧЕСКОМ ЗАНЯТИИ по теме « Острый панкреатит»

Цель изучения темы	Группа методов	Конкретное обучающее действие
Формирование у студентов профессиональных ***умений диагностировать*** различные формы острого панкреатита (ОП)	Выполнение умственных действий	Курация больных в палате
Формирование у студентов профессиональных ***умений диагностировать*** различные формы острого панкреатита (ОП)	Выполнение умственных действий	Оценка результатов лабораторных и инструментальных исследований (ультразвукового, рентгенологического, компьютерной томографии) по данным истории болезни, и отдельным результатам анализов рентгенограмм.
Формирование у студентов профессиональных ***умений диагностировать*** различные формы ОП	Выполнение мануальных действий	Пальпация, перкуссия, выявление симптомов Мейо-Робсона, Грея-Тернера, Щеткина, Мюсси-Георгиевского
Формирование у студентов профессиональных ***умений назначать лечение*** различных форм ОП	Выполнение умственных действий	Учебная ролевая игра для комплексной терапии токсемической фазы деструктивного панкреатита, панктреатогенного сепсиса
Формирование у студентов профессиональных ***умений назначать лечение*** различных форм ОП	Выполнение умственных действий	Решение ситуационных задач
Формирование у студентов профессиональных ***умений назначать лечение*** различных форм ОП	Учебно-исследовательская работа студентов	Просмотр и обсуждение презентаций на тему « Современные миниинвазивные методики лечения ОП», подготовленных студентами в рамках самостоятельной внеаудиторной работы.

Примеры обучающих ситуационных задач по теме ОП.

1. В приемное отделение поступила больная 52 лет. Накануне обильно поужинала острой жареной пищей, утром внезапно возникла резчайшая интенсивная боль в эпигастральной области, опоясывающего характера, тошнота, многократная рвота с примесью кислого содержимого, желчи, не приносящая облегчение, вздутие живота, гипертермия до 37.5 С.

Ранее подобных состояний не было. В течение нескольких лет при проведении обследований по данным УЗИ были выявлены признаки холецистолитиаза.

При осмотре – состояние тяжелое, кожные покровы бледные, акроцианоз, повышенного питания, кожные покровы покрыты холодным потом. Пульс 140 ударов в 1 минуту. Артериальное давление 100 и 60 мм. рт. ст. Язык сухой, обложен белым налетом, живот округлой формы, эпигастральная область отстает в акте дыхания, при пальпации живот мягкий, умеренно болезненный в пилородуоденальной области, симптомы Воскресенского и Мейо-Робсона положительные, Щеткина отрицательный. Пальпируется увеличенный, болезненный желчный пузырь. Перистальтика выслушивается очень вялая. При ректальном исследовании - без патологии.

В анализах крови лейкоциты крови 15000, сдвиг лейкоцитарной формулы влево, амилаза мочи 1024 ЕД. Сахар крови 8 ммоль /л

1) Ваш предварительный диагноз?
2) Какие дополнительные методы исследования Вам необходимо выполнить для его уточнения?
3) С какими заболеваниями Вам необходимо провести дифференциальный диагноз?
4) Как Вы будете лечить больную? Лечебные мероприятия?

2. Больной 48 лет поступил в хирургическое отделение с жалобами на постоянные давящие боли в эпигастральной области, часто принимающие опоясывающий характер, уменьшающиеся после инъекций платифиллина и баралгина, чувство тяжести после приемов пищи, рвоту в вечернее время суток съеденной пищей с примесью желчи и кислого желудочного содержимого. Отмечает слабость, снижение массы тела на 15 кг. У больного часто бывают поносы, с примесью непереваренной пищи в каловых массах. Больной в течение 4 лет, злоупотребляет алкогольными напитками. Последние 6 месяцев неоднократно находился на лечении в районной больнице с диагнозом острый панкреатит, консервативная терапия носила временный эффект.

При осмотре кожные покровы сухие, с желтушным оттенком, кахексия, дыхание с жестким оттенком, АД 100 и 60 мм рт. ст. Пульс 110 уд в минуту. Живот втянутой формы, активно и равномерно участвует в акте дыхания, в эпигастральной области визуально определяется округлой формы образование диаметром около 20 см, при пальпации образование туго эластической конси-

стенции, умеренно болезненное при пальпации, ограниченно подвижное. С четкими контурами, симптом «шума плеска» натощак положительный. Печень не увеличена, желчный пузырь не пальпируется. Лейкоциты 10000, СОЭ 36 мм /час, гемоглобин крови 13г%, Нт 40%, амилаза крови 48 ЕД. Общий билирубин 40 ммоль/л.

1) Ваш диагноз?
2) Что вы предпримете для дифференциальной диагностики?
3) Какова лечебная тактика у данного больного?

ПЕДАГОГИЧЕСКИЙ КОНТРОЛЬ

1.Методы педагогического контроля в соответствии с целями изучения дисциплины «Хирургические болезни». Специальность «Лечебное дело»

Раздел «Факультетская хирургия» Тема «Острый панкреатит».

№	Цели	Метод контроля (экспертный или тестирование)	Конкретное контролирующее действие
Цели внеаудиторной самоподготовки (цели исходного уровня). ***Студент должен знать*:**			
1.	классификацию, этиологию, патогенез, эпидемиологию ОП	тестирование	карта с тестовыми заданиями
2.	методы основного и дополнительного обследования при ОП	тестирование	карта с тестовыми заданиями
3.	клиническую картину различных форм ОП	тестирование	карта с тестовыми заданиями
4.	клиническую картину «схожих» заболеваний: ОКН, острого холецистита, острого аппендицита, прободной язвы желудка и двенадцатиперстной кишки	тестирование	карта с тестовыми заданиями
5.	методы консервативного лечения ОП, показания к хирургическому лечению ОП	тестирование	карта с тестовыми заданиями
Цели изучения темы на занятии (цели заключительные по теме «Острый панкреатит» - уровень подготовленности по теме). **Студент должен уметь:**			
1.	проводить расспрос и физикальное исследование пациентов ОП, выявлять клинические симптомы Мейо-Робсона, Грея-Тернера, Куллена, Керте и др.	экспертный	Опрос (вопрос – ответ)
2.	поставить предварительный диагноз ОП на основании клинической картины	экспертный	курация больных в палате
3.	назначить лабораторно-инструментальные методы обследования: общий, биохимические анализы крови, УЗИ, КТ органов брюшной полости, обзорную рентгенографию органов брюшной полости.	экспертный	решение ситуационных задач
4.	провести дифференциальную диагностику с острыми хирургическими заболеваниями органов брюшной полости: *ОКН*, острым холециститом, острым аппендицитом, прободной язвой желудка и двенадцатиперстной кишки	экспертный	решение ситуационных задач

Задания по теме «*Острый панкреатит*», сформулированные в тестовой форме для студентов 4-го курса по дисциплине «Хирургические болезни» специальности «Лечебное дело». Раздел Факультетская хирургия.

Тесты исходного уровня знаний.

На отдельном листке напишите номера вопросов, а против каждого из них – букву правильной комбинации:

А – 1,2,4,5 Б – 1,2,3,4 В – 1,2,3,5 Г- 2,3,4.5 Д – 1,3,4,5,6.

1. В этиологии острого панкреатита (ОП) имеют значение:

1) алиментарные нарушения,
2) желчно-панкреатический рефлюкс,
3) ахилический гастрит,
4) инфекционные заболевания,
5) травмы поджелудочной железы.

2. Основными звеньями патогенеза ОП являются:

1) активация собственных ферментов поджелудочной железы (ПЖ),
2) активация каликреин-кининовой системы,
3) высвобождение биогенных аминов,
4) панкреатогенная токсемия,
5) инактивация цитокиназ.

3. Для боли при остром деструктивном панкреатите характерны:

1) локализация в эпигастрии,
2) интенсивность и постоянство,
3) опоясывающий характер,
4) усиление после инъекций спазмолитиков,
5) отсутствие зависимости интенсивности от положения тела.

4. Для ОП характерны симптомы:

1) Куллена,
2) Грея – Тернера,
3) Керте,
4) Кохера,
5) Мейо – Робсона.

5. Симптом Щеткина – Блюмберга характерен для следующих заболеваний:

1) *острого деструктивного панкреатита,*
2) *прободной язвы желудка,*
3) *острого флегмонозного холецистита,*
4) *острого энтерита.*
5) *острого аппендицита.*

6. Характерными лабораторными признаками ОП являются:

1) *снижение активности эластазы,*
2) *повышение активности амилазы,*
3) *повышение активности липазы,*
4) *повышение активности билирубина,*
5) *снижение уровня кальция.*

7. Инструментальные методы, применяемые для диагностики ОП:

1) *обзорная рентгенография органов брюшной полости*
2) *лапароскопия,*
3) *рентгеноскопия желудка с сульфатом бария,*
4) *компьютерная томография с внутривенным контрастированием,*
5) *ультразвуковое исследование.*

8. Для отечной формы ОП характерны:

1) *интенсивная боль,*
2) *состояние средней тяжести,*
3) *субфебрильная температура,*
4) *отсутствие признаков перитонита,*
5) *воспалительный инфильтрат в брюшной полости.*

9. Для деструктивного панкреатита (панкреонекроза) характерны:

1) *интенсивная боль,*
2) *тяжелое состояние,*
3) *высокая температура,*
4) *отсутствие воспалительного инфильтрата,*
5) *явления перитонита.*

Острый панкреатит следует дифференцировать со следующими заболеваниями:

1) *терминальный илеит,*
2) *острый холецистит,*
3) *прободная язва желудка,*
4) *острый аппендицит,*
5) *острая кишечная непроходимость*.

10.Принципами консервативного лечения ОП являются:

1) *создание функционального покоя ПЖ,*
2) *переливание крови,*
3) *дезинтоксикационная терапия,*
4) *антибактериальная терапия,*
5) *коррекция гидро-ионных нарушений,*
6) *лечение полиорганной недостаточности.*

Тесты заключительного уровня знаний.

Выберите несколько правильных ответов.

12. Основные жалобы больного при ОП:

1) интенсивные боли в эпигастрии,
2) вздутие живота
3) тошнота, рвота, не приносящая облегчение,
4) черный «дегтеобразный» стул

13. Основные формы ОП:

1) отечная
2) деструктивная (неинфицированный панкреонекроз)
а) геморрагический панкреонекроз
б) жировой панкреонекроз
в) смешанный
3) инфицированный панкреонекроз

14. К осложнениям ОП относятся следующие:

1) Парапанкреатический инфильтрат.
2) Панкреатогенный абсцесс.
3) Перитонит… ферментативный,
… бактериальный
4) Флегмона забрюшинной клетчатки (парапанкреатическая, параколическая, паранефральная, тазовая)
5) Аррозивное кровотечение.
6) Механическая желтуха.
7) Псевдокиста (неинфицированная, инфицированная).
8) Внутренние и наружные свищи желудочно-кишечного тракта.
9) Рак поджелудочной железы

15. Периодами панкреатогенной токсемии являются:

1) *гемодинамических нарушений и панкреатогенного шока,*
2) *функциональной недостаточности паренхиматозных органов,*
3) *постнекротических дегенеративных и гнойных осложнений*.

16. Показаниями к экстренной операции при ОП:

1) *распространенный перитонит,*
2) *деструктивный холецистит,*
3) *механическая желтуха,*
4) *инфицированный панкреонекроз,*
5) *абсцесс ПЖ, сальниковой сумки, флегмона забрюшинной клетчатки,*
6) *аррозивное кровотечение,*
7) *выраженный болевой синдром*

17. Больному, поступившему экстренно в стационар, выполнена диагностическая лапароскопия. При ревизии брюшной полости обнаружено следующее: в брюшной полости – около 500 мл серозно-геморрагического выпота, париетальная и висцеральная брюшина гладкая, без налетов фибрина. Желудок увеличен в размерах, оттеснен кпереди, раздутая поперечно-ободочная кишка, печеночно-двенадцатиперстная связка

отечная, желчный пузырь увеличен в размерах, не напряжен. На малом сальнике имеются бляшки стеатонекроза. Печень не изменена.

1) Диагноз?
2) Какие еще лабораторные и инструментальные методы исследования необходимо выполнить для окончательной установки диагноза?
3) Чем Вы закончите диагностическую лапароскопию у больного?
4) Дальнейшая тактика ведения больного?

ОТВЕТЫ на тестовые задания.

Номер вопроса:	1	2	3	4	5	6	7	8	9	10	11
Буква правильной комбинации ответов:	А	Б	В	В	В	В	А	Б	В	Г	Д

Номера правильных ответов

№12: 1) ,2) ,3)

№13: 1) ,2),3)

№14: 1),2),3),4),5),6),7),8)

№15: 1), 2), 3)

№16: 1), 2), 3), 4), 5), 6)

№17: 1) острый деструктивный панкреатит (геморрагический панкреонекроз)

2) мультиспиральная компьюторная томография, исследование выпота из брюшной полости на микрофлору и чувствительность к антибиотикам, биохимические показатели крови, АСТ, АЛТ, амилаза, липаза.

3) дренирование сальниковой сумки и брюшной полости,

4) комплексная противопанкреатическая терапия

ПЛАН практического ЗАНЯТИЯ со студентами 4 курса
по теме «Острый панкреатит»
(хронокарта учебной деятельности по минутам)

№	**Деятельность слушателя и/или преподавателя** (конкретный метод обучения и/или контроля)	**Время (мин)**	**Число работавших учащихся**	**Среднее время работы одного студента**
1	Тестовый контроль исходного уровня подготовки к занятию (письменно)	**10**	**10**	**10**
2	Демонстрация преподавателем особенностей клинической форм острого панкреатита, методов клинического обследования, особенности методов инструментального обследования (УЗИ, рентгенография, лабораторная диагностика, КТ)	**20**	**0**	**0**
3	Самостоятельная работа студентов в отделении по курации больных различными формами острого панкреатита	**30**	**10**	**30**
4	Написание мини-истории болезни по курируемому больному с формулировкой клинического диагноза обоснованием плана обследования больного	**20**	**10**	**20**
5	Самостоятельная работа студентов по решению ситуационных задач по теме «Острый панкреатит» под контролем преподавателя. Проведение ролевых игр	**70**	**10**	**70**
6	Анализ результатов тестового контроля исходного уровня	**10**	**10**	**10**
7	Ответы преподавателя на вопросы студентов, возникших по ходу практического занятия	**10**	**5**	**0,5**
8	Заключительный тестовый контроль по теме	**10**	**10**	**10**
ВСЕГО		**180**		**150,5**
Время активной работы одного слушателя в % от времени всего занятия				**83,6%**

СРЕДСТВА ОБУЧЕНИЯ

1. Информационные:

1. Учебник «Хирургические болезни» под ред. акад РАН М.И.Кузина, Москва, ГЭОТАР 2014, 343 – 353 с.
2. Учебник «Хирургические болезни» под ред. Акад. РАН А.Ф.Черноусова, Москва ГЭОТАР, 2010
3. Клиническая хирургия Национальное руководство. В.С.Савельев, Москва, ГЭОТАР, 2010

2. Материально-техническое обеспечение практического занятия на кафедре:

Использование палат, лабораторий, лабораторного и инструментального оборудования, учебных комнат для работы студентов.

Мультимедийный комплекс (ноутбук, проектор, экран), телевизор, видеокамера, слайдоскоп, видеомагнитофон, ПК, видео- и DVD проигрыватели, мониторы. Наборы слайдов, таблиц/мультимедийных наглядных материалов по различным разделам дисциплины. Видеофильмы. Ситуационные задачи, тестовые задания по изучаемой теме. Доски.

Для реализации учебного процесса в распоряжении кафедры имеются учебные кабинеты, лекционная аудитория, мультимедийные средства для демонстрации видеоматериалов, учебно-методические пособия, электронные базы учебных материалов, входящие в состав учебно-методического комплекса.

Определение понятия острый панкреатит. Эпидемиология острого панкреатита.

Поджелудочная железа как орган, расположенный позади и ниже желудка, была известна еще древним грекам. Однако до середины XVII в. почти ничего не было известно о ее функции. Первое описание ее как железистого органа дано в 1627г. Aselli. Название pancreas происходит от греческих слов pan (весь) и creas (мясо), то есть орган, состоящий полностью из мяса.

Учение об остром панкреатите прошло длинный и сложный путь. По мере накопления сведений об анатомических и физиологических особенностях железы острое воспаление ее стали диагностировать в клинических условиях. Соответственно этому постепенно выработали тактику и показания к тому или иному методу лечения.

Первое сообщение о прижизненном распознанном остром панкреатите сделал Fitz в 1889г., в отечественной литературе это заболевание впервые описал в 1892г. В. И. Разумовский.

Острый панкреатит – до настоящего времени остается актуальной проблемой современной хирургии. О частоте этого заболевания можно судить по количеству госпитализированных больных в стационары. Больные острым панкреатитом составляют около 8% контингента хирургических отделений. По различным данным из общего числа больных, поступивших с острыми хирургическими заболеваниями в больницы, пациенты острым панкреатитом занимают третье место, уступая больным острым аппендицитом и острым холециститом.

Летальность при ОП колеблется в пределах от 2 до 8%. При отечных формах ОП исходы и прогноз часто благоприятны. Летальность при панкреонекрозах колеблется от 10 до 15%, в основном за счет гнойно-септических осложнений.

Хирургическая анатомия поджелудочной железы.

Поджелудочная железа расположена в забрюшинном пространстве на уровне L1-L2. В ней различают головку, тело и хвост. Головка поджелудочной железы предлежит к двенадцатиперстной кишке, хвост достигает ворот селезенки. Передняя и нижняя поверхности тела покрыты брюшиной, таким образом, железа располагается экстраперитонеально. Железа имеет тонкую соединительно-тканную капсулу и плохо выраженные соединительно-тканные перегородки. Длина поджелудочной железы 15-25 см, ширина головки - 3-7.5 см, тела - 2-5 см, хвоста - 2 - 3.4 см. Масса органа - 60-115г.

Головку поджелудочной железы с крючковидным отростком огибает подкова двенадцатиперстной кишки. На границе с телом образуется вырезка, в которой проходят верхние брыжеечные артерия и вена. Позади головки расположены нижняя полая и воротная вены, правые почечные артерия и вена, общий желчный проток.

К задней поверхности тела прилежат аорта и селезеночная вена, а позади хвоста находятся левая почка с артерией и веной, левый надпочечник.

Шейка поджелудочной железы расположена на уровне слияния селезеночной и верхней брыжеечной вены.

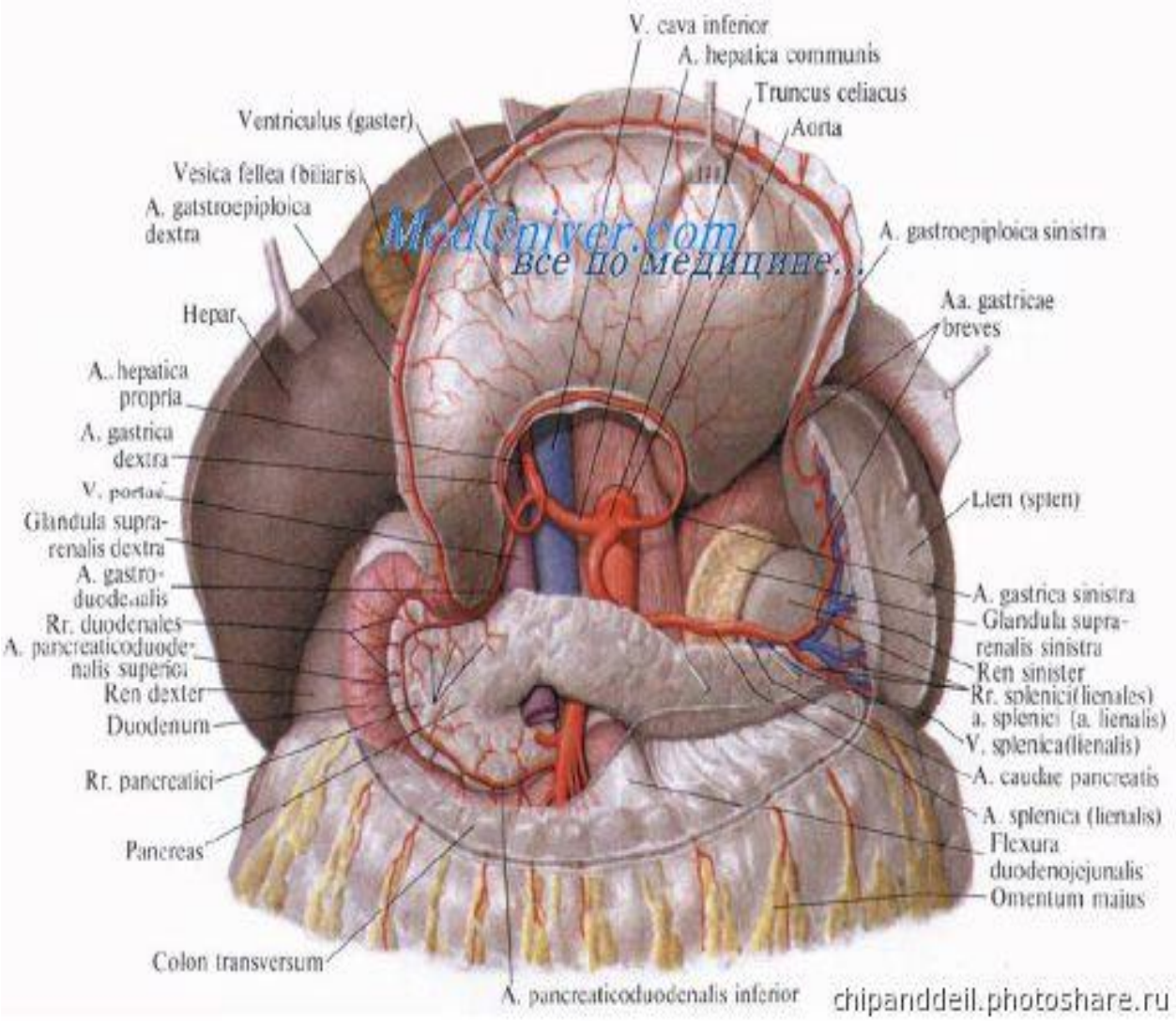

Рис. 1 Топографическая анатомия поджелудочной железы

Для понимания клинических проявлений, принципов диагностики и лечения острого панкреатита необходимо понимание топографо-анатомического расположения поджелудочной железы, строения и границ сальниковой сумки.

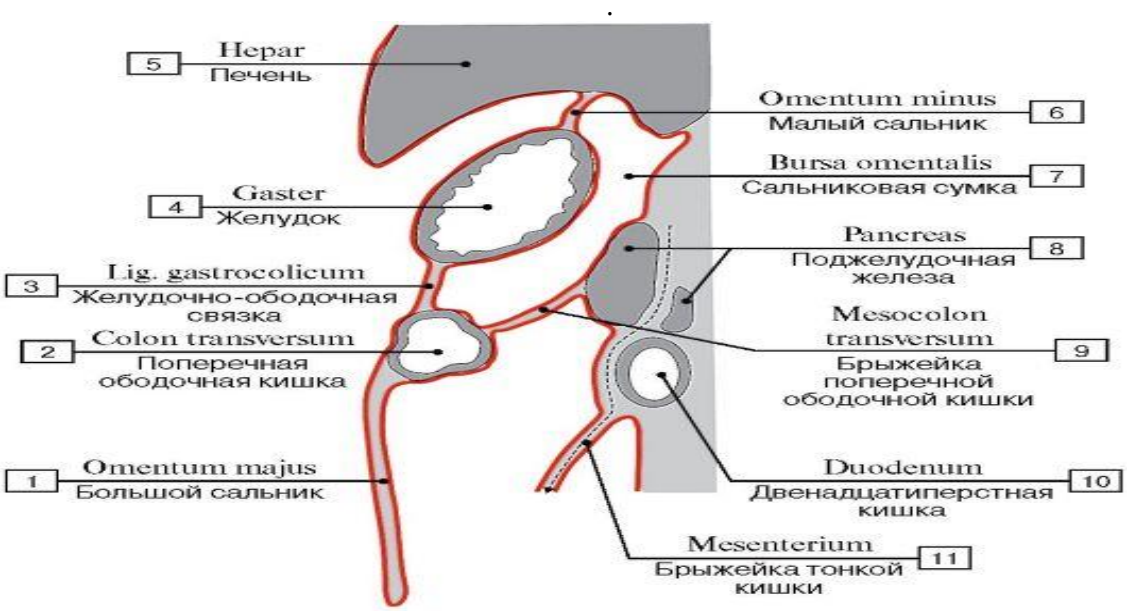

Рис. 2 Схема топографии сальниковой сумки.

Стенки сальниковой сумки образованы следующими структурами,

а) передняя – малый сальник, задняя стенка желудка и lig. hepatogastricum,

б) задняя – париетальный листок брюшины, покрывающий тело ПЖ, аорту и нижнюю полую вену, задняя поверхность ПЖ предлежит к фасции Тольдта,

в) верхняя – хвостатая доля печени,

г) нижняя – брыжейка поперечно-ободочной кишкой,

Слева сальниковая сумка граничит с воротами селезенки. Между малой кривизной желудка ка и передней поверхностью ПЖ натянуты две plicae gastropancreaticae. Левая складка идет от малой кривизны и содержит a.gastrica sin., v.coronaria ventriculi и л/у. Правая складка идет от привратника и начальной части ДПК и содержит л/у и иногда a.hepatica communis.

С*альниковая сумка* находится позади желудка и сообщается со свободной брюшной полостью через *Винслово отверстие* (foramen epiploicum) , которое ограничено спереди lig. hepatoduodenale, сзади-листком брюшины, покрывающим головку поджелудочной железы, сверху – хвостатой долей печени, снизу – горизонтальной частью12-перстной кишки.

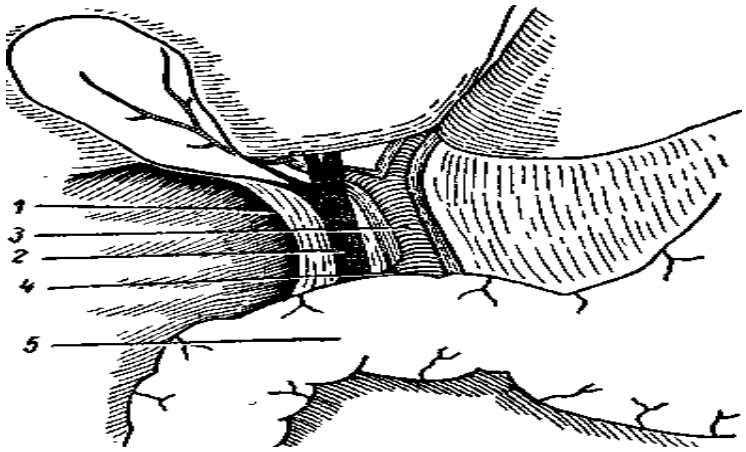

Рис. 3 Винслово отверстие (foramen epiploicum - 1) 2 – 4 – элементы lig. hepatogastricum (2 – общий печеночный проток, 3 – общая печеночная артерия, 4 – воротная вена), 5 – 12-перстная кишка

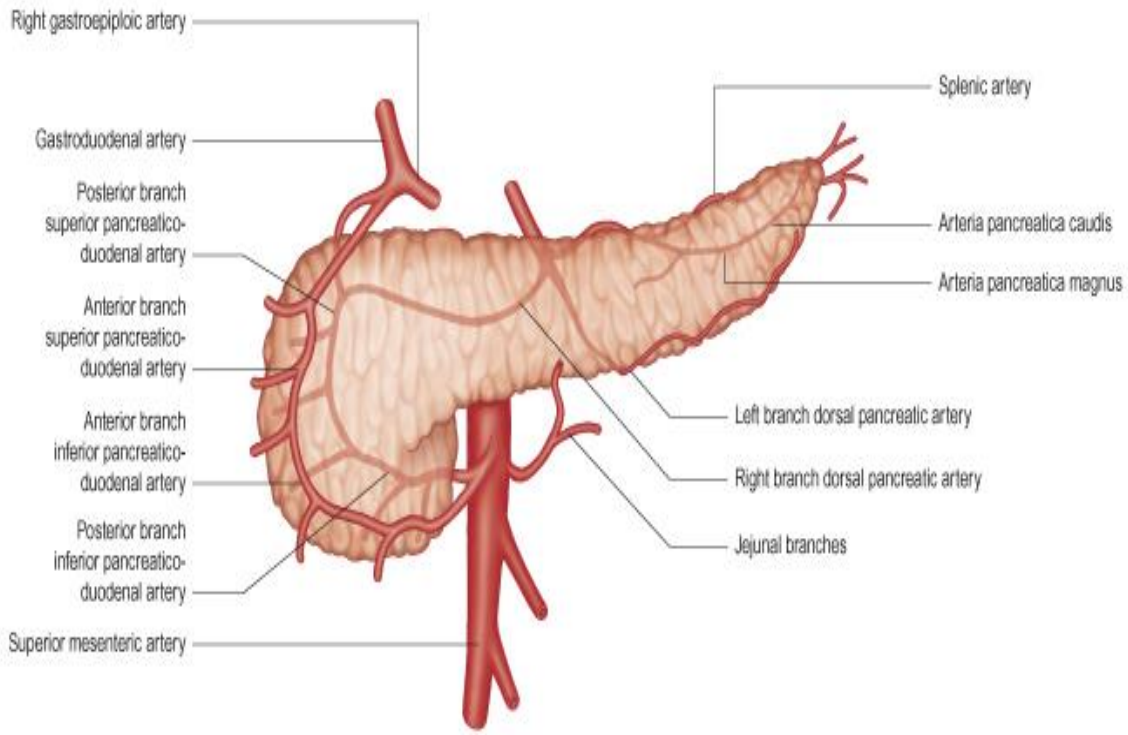

Рис. 4 Кровоснабжение поджелудочной железы

Кровоснабжение поджелудочной железы (ПЖ) осуществляют верхние и нижние панкреатодуоденальные артерии и селезеночная артерия. Головка ПЖ получает артериальную кровь из верхней и нижней панкреатодуоденальных артерий Верхняя панкреатодуоденальная артерия - ветвь желудочно-дуоденальной артерии, нижняя - ветвь верхней брыжеечной артерии. Тело и хвост получают кровь из селезеночной артерии.

Венозный отток осуществляется в одноименные вены: от головки – в верхние и нижние панкреатодуоденальные вены, впадающие в гастродуоденальную и верхнюю брыжеечную вены. От тела и хвоста отток венозной крови происходит в v. Lienalis. Оттуда кровь оттекает в воротную вену.

Лимфоотток от ПЖ осуществляется в *л*имфатические узлы расположены по ходу верхние - и нижние панкреатодуоденальных и селезеночной артерии, и в большинстве своем заканчиваются в лимфатических узлах ворот печени , ворот селезенки и парааортальных лимфатических узлах возле устья верхней брыжеечной артерии.

Иннервация осуществляется симпатической и парасимпатической нервной системами через чревное сплетение и, в меньшей степени, через печеночное и верхнее брыжеечное сплетения. Эфферентные парасимпатические волокна блуждающего нерва проходят через эти сплетения без образования синапсов и заканчиваются парасимпатическими ганглиями внутри фиброзных перегородок, разделяющих дольки поджелудочной железы. Постганглионарные волокна снабжают ацинусы, протока, островки Лангерганса. Эфферентные симпатические волокна берут свое начало в латеральном сером веществе торакального и люмбального отделов спинного мозга, затем образуют синапсы с нейронами ганглиев чревного и верхнего брыжеечного сплетений. Постганглионарные симпатические волокна иннервируют кровеносные сосуды. Афферентная часть иннервации до конца не изучена, но, возможно, эти волокна проходят вместе с блуждающим нервом через чревное сплетение и затем к симпатической цепочке через крупные спланхнические нервы. В целом же все нервы, идущие к поджелудочной железе и от нее, проходят через чревное сплетение.

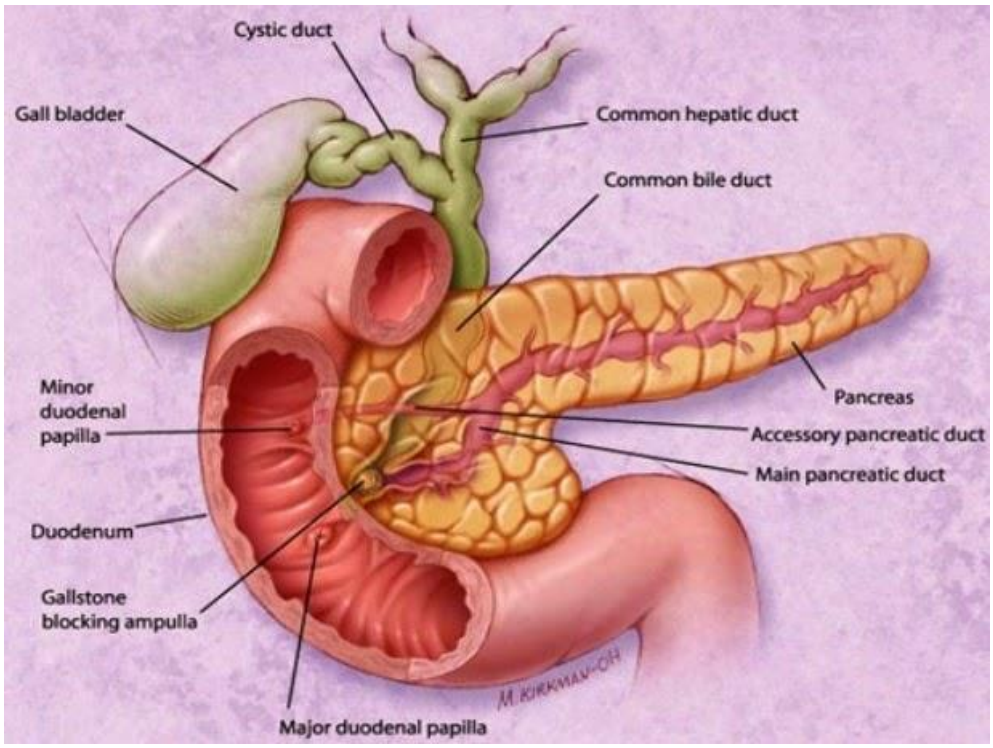

Рис. 5 Протоковая система поджелудочной железы и внепеченочные желчные протоки

*Главный проток поджелудочной железы (*Вирсунгов проток) сливается с общим желчным протоком, образуя ампулу Фатерова сосочка двенадцатиперстной кишки. В 20% случаев протоки в двенадцатиперстную кишку впадают раздельно. Паренхима ПЖ состоит из секретирующих клеток, образующих ацинусы. Ацинусы собираются в дольки железы. Протоки , соединяясь, образуют проток ПЖ крупного калибра. В сутки в просвет желудочно-кишечного тракта выделяется около 1500 мл панкреатического сока.

Добавочный проток поджелудочной железы (Санториниев проток) открывается на малом сосочке на 2 см выше большого дуоденального сосочка

Протеолитические ферменты, выделяемые ПЖ в 12-перстную кишку, неактивны. Активация их происходит под действием кишечного фермента энтерокиназы. После активации

под воздействием ферментов ПЖ происходит *протеолиз* (здесь участвует химопсин, химотрипсин, трипсин, карбоксипептидаза, эластаза), *липолиз* (липаза и фосфолипаза α2, активация которой происходит под действием трипсина) и *гликолиз* (α - амилаза, лактаза и сахараза).

Этиология и патогенез острого панкреатита.

Острый панкреатит - полиэтиологичное, с фазовым течением заболевание поджелудочной железы, связанное с активацией ее ферментов и воздействием последних на ткань железы вплоть до аутолиза и некроза.

Основные два этиологических фактора развития заболевания – это алиментарно-токсический и билиарный. Билиарный и алкогольный панкреатиты составляют 90% всех острых панкреатитов

Неблагоприятное воздействие алкоголя и жирной пищи на поджелудочную железу осуществляется через повышение секреции соляной кислоты, что в свою очередь вызывает повышенный синтез биологически активных аминов секретина, панкреозимина, гистамина.

На фоне повышенной выработки секретина, панкреозимина возникает гиперстимуляция внешнесекреторной деятельности ПЖ: в результате происходит активация эластазы, липазы, фосфолипазы - α2, трипсина, химотрипсина. Активные протеолитические ферменты, выделяющиеся в результате повреждения и повышения проницаемости стенок конечных протоков, инфильтрируют паренхиму ПЖ, приводят к некрозу паренхимы, повреждению ацинозных клеток и аутолизу железы. Активированный трипсин вызывает активацию калликреина из каликреиногена. Активация калликреин-кининовой ситемы приводит к развитию гемодинамических расстройств, вплоть до возникновения панекреатогенного шока.

При заболевания желчных путей, ЖКБ, холестазе, миграции конкрементов или песка возможна частичная обтурация ампулы Фатерова соска. На фоне отека слизистой 12 перстной кишки возможен спазм сфинктера Одди**.** При развитии рефлюкса желчи и дуоденального содержимого в протоковую систему поджелудочной железы происходит повышение давления во внутрипротоковой системе. Ликвидируется градиент давления между давлением во внепеченочных желчных протоках и протоковой системе ПЖ в сторону повышения последнего.

Это также приводит к повреждению и повышению проницаемости стенок конечных протоков. Происходит активация и выделение активных протеолитических ферментов на пределы протоковой системы ПЖ, вызывая инфильтрацию, некроз и повреждение, вплоть до аутолиза паренхимы ПЖ.

Некроз панкреатоцитов и окружающей клетчатки вызывается действием активной липазы, которая, проникая через мембрану клетки гидролизует триглицериды, из которых образуются жирные кислоты, pH клетки меняется в сторону внутриклеточного *ацидоза*. На фоне ацидоза трипсиноген переходит в ак-

тивный трипсин, который усиливает выработку активных лизосомальных ферментов (эластазы, коллагеназы, химотрипсина).

Под воздействием активных липолитических и протеолитических ферментов на поверхности ПЖ образуются очаги некрозов. При повреждении стенок мелких сосудов под действием эластазы возникают геморрагии. Жировой панкреонекроз трансформируется в геморрагический.

При присоединении к очагам некрозов лейкоцитарной инфильтрации вокруг ПЖ образуются зоны гиперемии и отека. При прогрессировании воспалительной реакции зоны некрозов расширяются. Местная реакция на воспаление превращается в системную. Тяжесть состояния больного связана с повышенным содержанием в его крови интерлейкинов (активных кислородных радикалов). При повышенном содержании их в крови можно предполагать развитие у больного полиорганной недостаточности.

Интоксикация в сочетании с гиповолемией, снижением ОЦК, ОЦП, расстройствами КЩС являются причиной развития панкреатогенного шока.

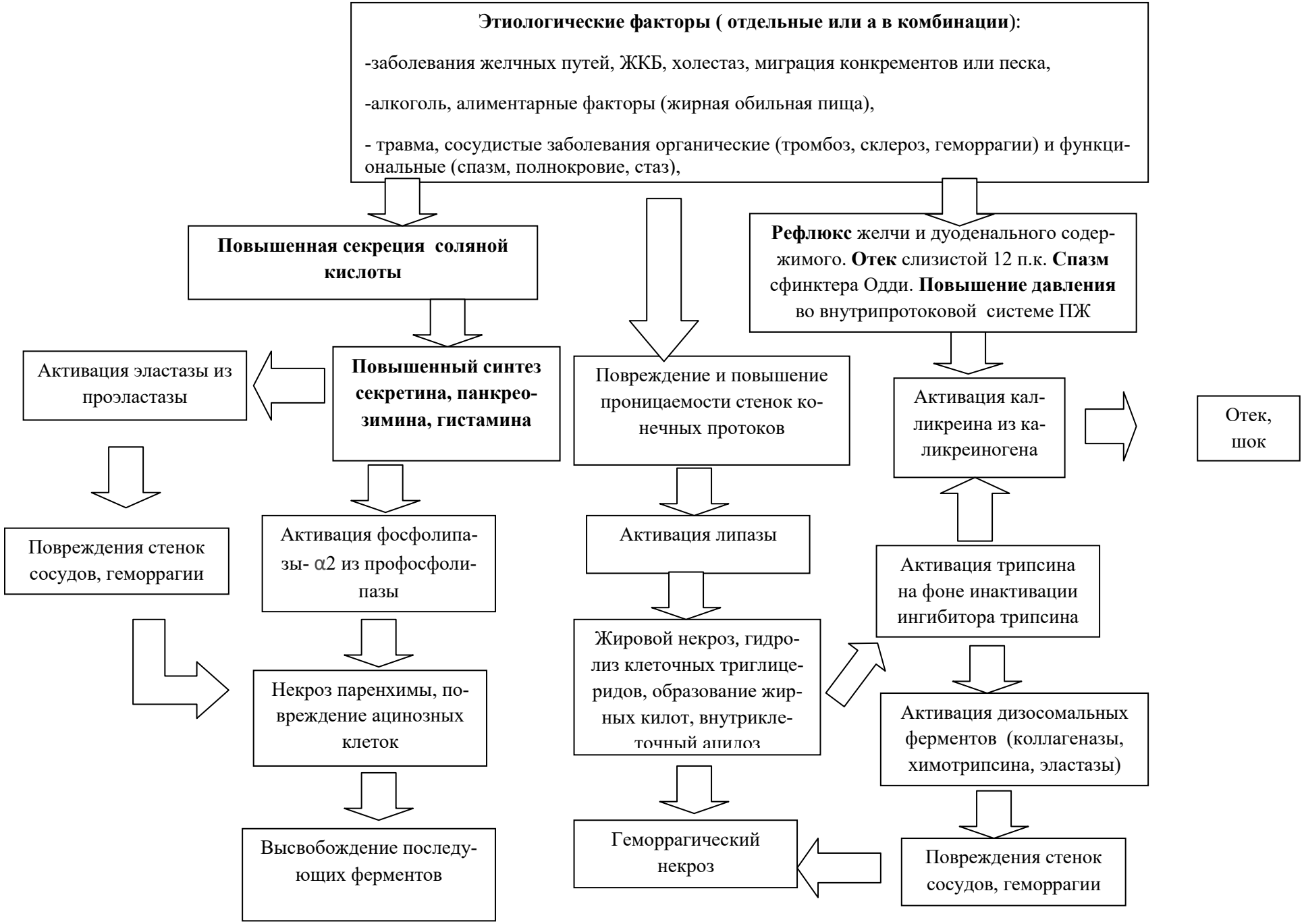
Этиологические факторы (отдельные или а в комбинации):
-заболевания желчных путей, ЖКБ, холестаз, миграция конкрементов или песка,
-алкоголь, алиментарные факторы (жирная обильная пища),
- травма, сосудистые заболевания органические (тромбоз, склероз, геморрагии) и функциональные (спазм, полнокровие, стаз),
Повышенная секреция соляной кислоты
Рефлюкс желчи и дуоденального содержимого. **Отек** слизистой 12 п.к. **Спазм** сфинктера Одди. **Повышение давления** во внутрипротоковой системе ПЖ
Активация эластазы из проэластазы
Повышенный синтез секретина, панкреозимина, гистамина
Повреждение и повышение проницаемости стенок конечных протоков
Активация калликреина из калликреиногена
Отек, шок
Повреждения стенок сосудов, геморрагии
Активация фосфолипазы- α2 из профосфолипазы
Активация липазы
Активация трипсина на фоне инактивации ингибитора трипсина
Некроз паренхимы, повреждение ацинозных клеток
Жировой некроз, гидролиз клеточных триглицеридов, образование жирных килот, внутриклеточный ацидоз
Активация дизосомальных ферментов (коллагеназы, химотрипсина, эластазы)
Высвобождение последующих ферментов
Геморрагический некроз
Повреждения стенок сосудов, геморрагии

Классификация **острого панкреатита.**

1. *Отечный или интерстициальный* панкреатит (билиарный и алкогольный – 90 % от общего числа больных ОП);

2. *Деструктивный* острый панкреатит;

А) *очаговый* (очаг некроза – в головке, теле, хвосте ПЖ),

Б) тотальный деструктивный панкреатит (*тотальный панкреонекроз)*:

- жировой,
- геморрагический,
- смешанный.

1) «стерильный» панкреонекроз,

2) инфицированный панкреонекроз.

3. По клиническому течению ОП делится на:

- абортивный,
- прогрессирующий.

а) легкой степени,

б) средне-тяжелой

в) тяжелой степени, подразделяющийся на стадии:

… гемодинамических нарушений,

… с полиорганной недостаточностью,

….с гнойными осложнениями (через 2 недели от начала болезни).

4. *Осложненный ОП:*

А) с местными осложнениями (в пределах брюшной полости и забрюшинной клетчатки):

- панкреатогенный ферментативный распространенный перитонит,
- воспалительный инфильтрат сальниковой сумки (оментобурсит),
- абсцесс сальниковой сумки или гнойный оментобурсит,
- флегмоны забрюшинной клетчатки (парапанкреатические, паранефральные, пара- или ретроколические, тазовые),
- кровотечения (преимущественно аррозионные);

Б) с осложнениями общего характера:

- панкреатогенный шок – стадия гемодинамических нарушений,
- сопровождающийся полиорганной недостаточностью.

Поздние осложнения острого панкреатита:

1. Псевдокисты поджелудочной железы.

2. Свищи: а) наружные свищи ПЖ (в области расположения дренажей, послеоперационных ран),

б) внутренние свищи с желудком, 12-перстной, тонкой или толстой кишкой.

3. Вторичный сахарный диабет

Клиническая картина ОП.

Жалобы, возникающие у больных при остром панкреатите, характеризуются выраженными, постоянными болями в эпигастральной области с иррадиацией в правое и левое подреберье и поясничную область (опоясывающего характера), тошнотой, рвотой.

Интенсивность болей в животе, их локализация (левое, правое подреберье, подложечная область) не зависят от локализации патологического процесса в головке, теле или хвосте ПЖ. Спровоцировать болевой синдром могут прием обильной жирной и острой пищи, или алкоголь.

Объективно: чаще всего живот вздут в верхних отделах, болезненный в этой эпигастрии и мезогастриии, мягкий, реже напряжен, с перитонеальными симптомами, с ослабленной перистальтикой кишечника или с полным ее отсутствием.

Болевой синдром при деструктивном панкреатите отличается особой интенсивностью. Боли обычно локализуются в верхних отделах живота и имеют опоясывающий характер. Другая особенность болевого синдрома при панкреонекрозе в том, что но-шпа и другие спазмолитические препараты, а также поясничная новокаиновая блокада, в/в введение глюкозо-новокаиновой смеси дают временный. Введение морфиноподобных анальгетиков недопустимо, так как способствует усилению спазма сфинктера Одди.

Интенсивный болевой синдром при клинической картине острого панкреатита следует считать одним из ранних клинических признаков формирования деструктивной формы заболевания, а распространение зоны болевых ощущений на нижние и боковые отделы живота отражает генерализацию деструктивного процесса в поджелудочной железе и развитии ферментативного перитонита.

Перитонеальный синдром находят у 20-40% больных острым панкреатитом.

Первичный панкреатогенный перитонит патогенетически связан с начальной стадией заболевания, с формированием панкреонекроза и парапанкреатита.

Реакция листков брюшины на процесс деструкции в поджелудочной железе и окружающей клетчатке в период приступа панкреонекроза сопровождаются образованием перитонеального экссудата.

Пропотевая через брюшину, покрывающую поджелудочную железу и забрюшинную клетчатку, выпот накапливается в сальниковой сумке и в брюшной полости нередко в большом количестве.

Доказательством панкреатогенной природы перитонеального экссудата является наличие в нем ферментативной активности. Высокая активность амилазы в экссудате (до 2000 ед. Вольгемута и выше) имелась у 80,8% больных с распространенными формами панкреатогенного панкреатита. Наиболее высокая активность отмечается при тотальном и субтотальном панкреонекрозе.

Синдром динамической кишечной непроходимости при остром панкреатите отмечают у 40-60%, а по некоторым данным у 90% больных.

У больных отмечается многократная неукротимая рвота вначале съеденной пищей, выпитой жидкостью, не приносящая облегчения на высоте болей. В последующем, при прогрессировании пареза желудочно-кишечного тракта, на фоне гиповолемии и интенсивной жажды рвота носит рефлекторный характер. Пациент пьет жидкость, которая теряется с последующими рвотными массами. Рвотные массы могут содержать примесь желчи при билиарном панкреатите. При развитии эрозивно-язвенного поражения желудка рвотные массы могут иметь вид содержимого типа «кофейной гущи».

Кожные покровы пациента бледной окраски, цианотичные, тургор кожи снижен. Возможна легкая иктеричность склер и кожи при билиарной форме панкреатита. Пульс может быть учащен, температура тела не повышена. Язык сухой, обложен белым налетом.

При осмотре живота обращает внимание его вздутость во всех отделах, симметричность, участие всех отделов живота в акте дыхания. Иногда (у 2% больных) на боковых отделах живота возможно увидеть цианотичные, с желтоватым оттенком пятна кровоизлияний (*симптом Грея – Тернера*). Расположение пятен кровоизлияний вокруг пупка называется *симптомом Куллена*. Это свидетельствует о нарушении периферической микроциркуляции кожи. Симптом Щеткина-Блюмберга, если нет стадии ферментативного перитонита отрицательный.

При перкуссии живота над всей поверхностью выслушивается выраженный тимпанит - признак динамической кишечной непроходимости.

При скоплении экссудата в брюшной полости при перкуссии живота в отлогих местах определяется притупление перкуторного звука.

При пальпации живота возможно определить болезненность в эгигастральной области. При выявлении четкой локализации болезненности и мышечного напряжения в месте проекции на переднюю брюшную стенку поджелудочной железы говорят о положительном *симптоме Керте*. Отсутствие пульсации брюшной аорты в области пупка называется *симптомом Воскресенского.* Это вызвано наличием пареза раздутой поперечно-ободочной кишки или наличием инфильтрата в области сальниковой сумки.

Патогномоничным симптомом острого панкреатита является положительный *симптом Мейо – Робсона* – выраженная болезненном при пальпации в области левого реберно – диафрагмального угла.

При аускультации над всей поверхностью живота выслушиваются единичные кишечные шумы, или отсутствие перистальтики – признаки развившейся кишечной непроходимости или перитонита при панкреонекрозе.

При тяжелом панкреонекрозе возникает системная реакция организма на воспалительный процесс (ССРВ), все клинические проявления усугубляются, присоединяются гемодинамические расстройства и явления полиорганной недостаточности: дыхательные расстройства, включающие тахипноэ, респиратор-

ный дистресс-синдром (явления интерстициального отека легких, полисерозиты с накоплением транссудата в плевральных полостях), признаки сердечной недостаточности (гипотония, тахикардия, снижение ОЦК, ЦВД, признаки ишемии миокарда), печеночная, почечная недостаточность вплоть до олигоанурии, геморрагический синдром (желудочно-кишечные кровотечения).

Ишемия головного мозга характеризуется психо-моторным возбуждением больного, спутанностью сознания.

Расстройства КЩС характеризуются признаками декомпенсированного ацидоза. Калий из клетки поступает в плазму, а при нарушении деятельности почек снижается его выделение с мочой, что приводит к развитию гиперкалиемии. Гипокальциемия свидетельствует о прогрессировании жирового панкреонекроза, так как освобождающиеся при расплавлении парапанреатической клетчатки жирные кислоты связывают кальций плазмы. Гипокальциемия ниже 2 ммоль/л – неблагоприятный прогностический признак.

Лабораторная и инструментальная диагностика ОП.

При установлении больному диагноза острого панкреатита необходимо учитывать *комплекс критериев*: указание на прием большого количества алкоголя и жирной пищи, желчно-каменная болезнь в анамнезе, результаты клинического обследования пациента.

При стандартном клиническом гематологическом исследовании выявляют изменения, характерные для любого воспалительного процесса: лейкоцитоз со сдвигом лейкоцитарной формулы влево, ускорение СОЭ, увеличение гематокритного числа, снижение уровня гемоглобина. В биохимическом анализе крови как проявление вторичного диабета – гипергликемия, гипербилирубинемия за счет прямой фракции при билиарной форме панкреатита. При тяжелом течении панкреатита в крови нарастает концентрация мочевины, креатинина, снижается уровень общего белка, альбумина, ионов кальция, выявляются признаки декомпенсированного метаболического внутриклеточного ацидоза. При развитии олигоанурии растет уровень калия сыворотки.

Как всем больным с острым хирургическим заболеванием, в лечебном учреждении пациенту острым панкреатитом показано выполнение *обзорной рентгеноскопии органов грудной и брюшной полостей в двух проекциях.* Патогномоничным при панкреатите могут быть признаки паралитической кишечной непроходимости (расширенные петли тонкой и толстой, дилатация желудка и 12-перстной кишки), признаки экссудативного плеврита дисковидные ателектазы нижних отделов легких.

Стандартной диагностической процедурой является *ЭКГ*. При оценке ЭКГ у пациентов острыми хирургическими заболеваниями никогда не следует забывать об абдоминальной форме инфаркта миокарда.

Большую роль для прогноза заболевания является оценка состояния больного по шкале APACHE II, которая включает оценку всех функциональных систем пациента, его возраста, тяжести всех хронических заболеваний, выра-

женных в баллах. Совокупность баллов позволяет объективно оценить состояние больного и спрогнозировать течение болезни.

Решающая роль в ранней диагностике острого панкреатита отводится специальным **лабораторным методам** исследования поджелудочной железы. В связи с тем, что поджелудочная железа секретирует почти все группы пищеварительных ферментов, на путях органоспецифической диагностики панкреатита центральное место занимает исследование этих ферментов в различных биологических средах организма.

Исторически первым ферментом, который стал изучаться в целях диагностики острого панкреатита, явилась *амилаза*. На сегодняшний день определение этого фермента в крови и в моче по методике, предложенной Вольгемутом больше 80 лет назад, является наиболее распространенным в клинике диагностическим тестом острого панкреатита. Уже на ранних стадиях заболевания наблюдается быстрое и иногда значительное повышение показателей амилазы в крови и моче. Именно это свойство определило большое значение фермента в экстренной диагностике острого панкреатита в условиях хирургического стационара. Однако большой клинический и экспериментальный опыт свидетельствует о следующих недостатках этого энзимологического показателя: кратковременности и непостоянности повышения, низкой специфичности, отсутствия прогностического значения и корреляции с динамикой и тяжестью патологического процесса в поджелудочной железе.

Патогномоничного для панкреатита уровня амилазы не существует. Вследствие значительных ее запасов в ацинарных клетках любое нарушение целостности гистогематического барьера, затруднение нормальному оттоку панкреатического секрета приводит к значительному выбросу энзиматически активного фермента в кровяное русло. Это особенно часто приходиться наблюдать при легких формах панкреатита. При тяжелом, прогрессирующем течении заболевания активность амилазы может быстро истощаться вплоть до нормальных и субнормальных величин. Большое влияние на эти показатели в крови и в моче оказывает фильтрационная способность почек и работа почечных канальцев, функциональное состояние которых определяет реабсорбцию амилазы в кровь и количество выведения ее с мочой.

Следующим по значению в лабораторной диагностике острого панкреатита является определение степени повышения суммарной протеолитической активности плазмы крови. Как известно, показатели активности протеаз при остром панкреатите обусловлены - *трипсина*. Но выявление гипертрипсинемии крови должно быть проведено совместно с определение содержания в крови ингибиторы протеолиза антитрипсина, антитромбина III, антихимотрипсина, для исключения ложноотрицательных или ложноположительных результатов активности трипсина.

Следующим по значению диагностическим тестом острого панкреатита является определение активности панкреатической *липазы* в сыворотке крови.

Большие надежды в определении характера развивающихся деструктив-

ных процессов в поджелудочной железе связывают с определением активности в сыворотке крови другого липолитического фермента - *фосфолипазы А2.* Также на стадии изучения - корреляция активности *эластазы.*

При воспалительных очагах в поджелудочной железе очень активно протекают процессы перекисного окисления липидов. Поэтому целесообразно определять содержание маркеров перекисного окисления липидов в крови.

Предложен метод определения продуктов пероксидации в тесте с тиобарбитуровой кислотой, а также определение уровня сверхслабого свечения плазмы. Также маркером ПОЛ является кислая фосфатаза, определение активности которой широко применяется в клинике.

В качестве критерия повреждения клеточных мембран можно использовать определение активности эндогенных энзимов (ЛДГ, АЛаТ, АСаТ, трансаминидаза), концентрации в крови В-липопротеидов.

В последние десятилетия в диагностике острого панкреатита все чаще находят применение ультразвуковое и ангиографическое исследования, эндоскопическая ретроградная панкреатохолангиография (ЭРПХГ) и компьютерная томография.

Однако использование в диагностике острого панкреатита ЭРПХГ и ангиографии не получает широкого распространения в связи с повышенной инвазивностью и сложностью этих методик. Наиболее перспективным инструментальным методом диагностики острого панкреатита является постоянно совершенствующийся метод ультразвукового исследования (УЗИ). Простой в использовании, не имеющий противопоказаний метод УЗИ особенно ценен в связи с возможностью повторного применения для динамического контроля за состоянием поджелудочной железы и окружающей парапанкреатической клетчатки, выявления признаков деструктивного панкреатита, в том числе и в послеоперационном периоде.

Основные ультразвуковые данные, свидетельствующие о развитии отека поджелудочной железы - это увеличение ее размеров (превышения диаметра головки ПЖ 40 мм), «размытость» ее контуров, повышение гидрофильности. В парапанкреатической и параколической клетчатке могут выявляться прослойки жидкости.

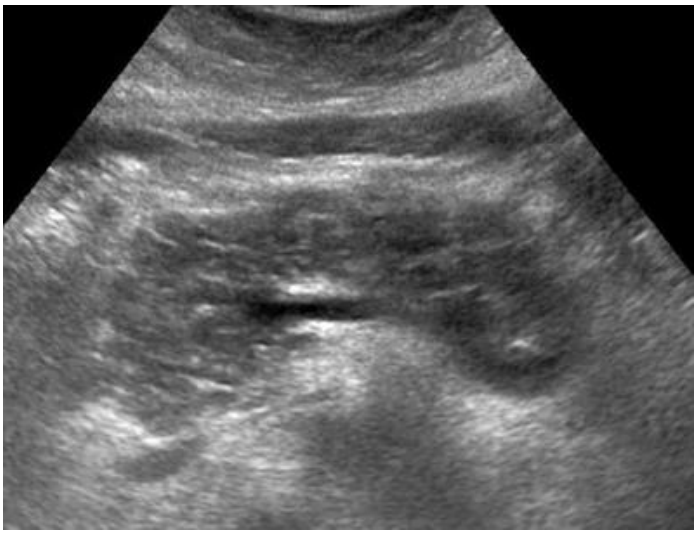

Рис. 6 Ультразвуковая картина больного отечной формой острого панкреатита.

Ультразвуковое исследование позволяет выявить изменения в желчном пузыре, желчных протоках, расширение кишечных петель, скопление в них жидкости и газа, свидетельствующих о динамической кишечной непроходимости.

При некрозе участков железы УЗ-картина выявляет снижение их эхогенности или полное ее отсутствие. Большую помощь в диагностике УЗИ оказывает на стадии развития осложнений деструктивного панкреатита: инфильтрата, парапанкреатического абсцесса, деструкции парапанкреатической клетчатки, ложных кист ПЖ.

Информативным методом диагностики острого панкреатита являются **мультиспиральная компьютерная томография** с пероральным и внутривенным болюсным контрастированием и **магнитно-резонансная компьютерная томография.** Они позволяют так же, как и УЗИ, оценить изменения паренхимы поджелудочной железы, выявить скопления жидкости в сальниковой сумке и брюшной полости, конкременты в просвете желчного пузыря, желчных протоках. При развившихся осложнениях (абсцессах, кистах, деструкции забрюшинной клетчатки) исследования позволяют вовремя выполнить лечебные мероприятия, о которых пойдет речь далее.

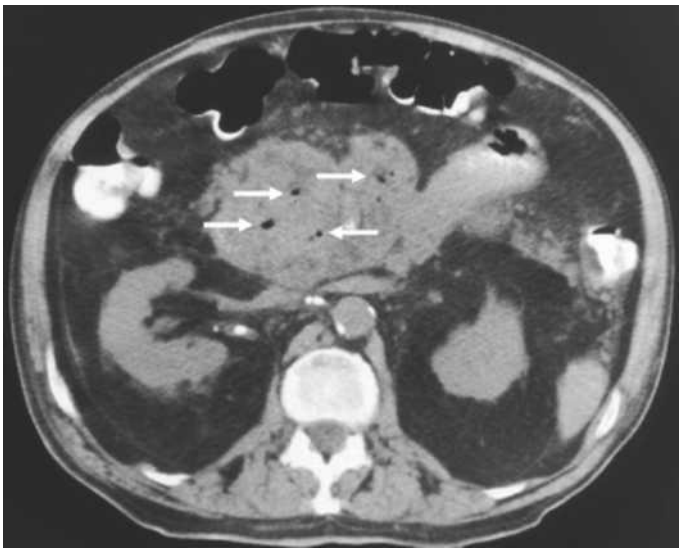

Рис. 7. Компьютерная томограмма при инфицированном панкреонекрозе (зоны деструкции указаны стрелками).

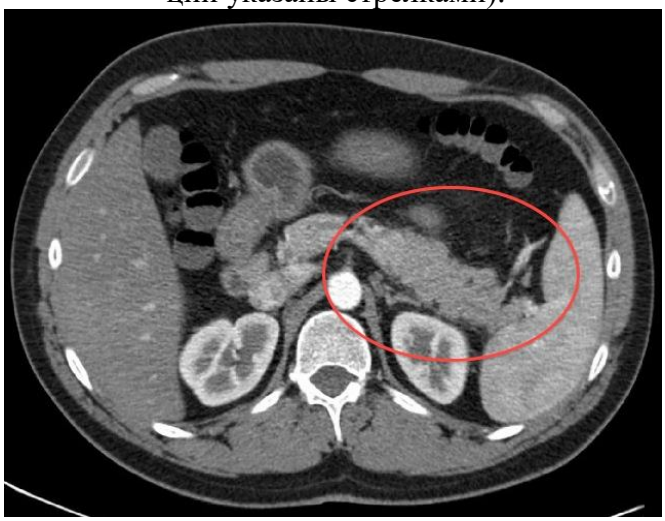

Рис.8. КТ - картина больного деструктивным панкреатитом с поражением дистальных отделов железы (выделена зона деструкции)

Лапароскопическое исследование выполняет при остром панкреатите не только диагностическую, но и лечебную функцию. С помощью видеолапароскопии хирург имеет возможность осмотреть органы брюшной полости (печень, желчный пузырь, желудок и 12-перстную кишку), взять экссудат для биохимического и микробиологического исследований. При исследовании возможно увидеть очаги стеатонекроза на висцеральной брюшине, а проникнув через Винслоево отверстие или малый сальник в сальниковую сумку, можно осмотреть переднюю поверхность поджелудочной железы и оценить изменения в ней (отек, деструкция).

Для аспирации панкреатического экссудата и санации при лапароскопии в сальниковую сумку, малый таз, латеральные каналы устанавливают дренажи.

При выявлении увеличенного в размерах, напряженного желчного пузыря для ликвидации желчной гипертензии лапароскопически в полость желчного

пузыря устанавливают декомпрессионную холецистостому.

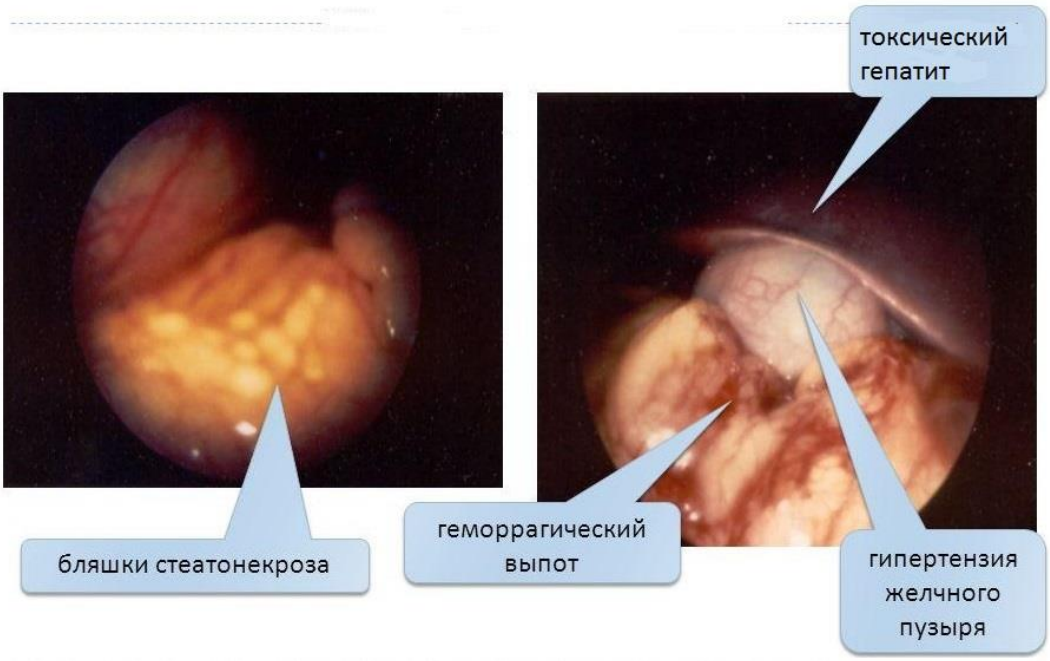

Рис. 9. Лапароскопическая картина при панкреонекрозе.

Следует отметить, что все результаты проведенных инструментальных исследований должны оцениваться лечащим врачом в комплексе с клиническими и лабораторными данными, что позволяет решить задачу своевременной диагностики деструктивного процесса в поджелудочной железе и адекватной комплексной оценки тяжести состояния больного. Это способствует выбору тактики дальнейших лечебных консервативных и хирургических мероприятий, благоприятному прогнозу и скорейшему выздоровлению пациента.

Дифференциальная диагностика острого панкреатита.

Дифференциальная диагностика острого панкреатита проводится со всеми острыми хирургическими заболеваниями органов брюшной полости: перфоративной язвой желудка и 12-перстной кишки, острым холециститом, почечной коликой, механической кишечной непроходимостью, тромбозом мезентериальных сосудов.

Обзорная ренгеноскопия и диагностическая лапароскопия позволяют исключить перфорацию полого органа (желудка, 12-перстной, толстой кишки), гангрены участка тонкой кишки, странгуляционную кишечную непроходимость.

В дифференциальной диагностике существенную помощь оказывают все клинические признаки острого панкреатита, а также выявленная при биохимическом исследовании крови гиперферментемия, данные, полученные при УЗИ или компьюторной томографии (отек, увеличение в размерах поджелудочной железы, выпот в сальниковой сумке), результаты диагностической лапароскопии.

В острой фазе панкреатита изменения на ЭКГ могут симулировать инфаркт миокарда, в подобном случае при подозрении на инфаркт целесообразно прибегнуть к исследованию крови на ферменты АСТ, ЛДГ, КФК, содержание кардиоспецифичного белка тропонина, а также миоглобина в крови и моче. Кроме того, необходимо выполнить пациенту кардиосонографию.

Клиническая картина острого панкреатита может быть схожей с расслаивающей аневризмой брюшного отдела аорты. В таком случае для дифференциальной диагностики показано ультразвуковое исследование с осмотром аорты.

Лечение ОП.

I. *Консервативные методы лечения:*

Пациенты тяжелой стадии заболевания в фазе гемодинамических нарушений нуждаются в нахождении и лечении в отделении интенсивной терапии.

В основе комплексного лечения острого панкреатита лежат следующие основные принципы:

1) Устранение боли.
2) Обеспечение функционального покоя поджелудочной железы;
3) Стабилизация биосинтетических процессов в панкреатоцитах;
4) Дезинтоксикационная терапия.
5) Коррекция гидро–ионных нарушений и расстройств микроциркуляции.
6). Коррекция нарушений кислородного обмена.
7). Профилактика и лечение гнойных осложнений.
8). Восполнение энергетических затрат.

Для *снятия боли* используют ненаркотические анальгетики. Выраженный анальгетический эффект достигается при применении анестетика после введения постоянного катетера в эпидуральное пространство. Возможно внутривенное капельное введение глюкозо-новокаиновой смеси (20 мл 0,5% раствора новокаина и 400 мл 5% раствор глюкозы с 5 единицами инсулина). Морфиноподобные анальгетики усугубляют спазм сфинктера Одди, поэтому назначать их при остром панкреатите не рекомендуется.

Антисекреторная терапия блокаторами H_2 – гистаминорецепторов, блокаторамипротонной помпы приводит к уменьшению желудочных осложнений и опосредованному подавлению секреции поджелудочной железы. Введение антисекреторов сочетают с *постоянной аспирацией* содержимого просвета желудка при помощи зонда, контролируя его количество при парезе желудочно-кишечного тракта. Одновременно с декомпрессионным назогастральным зон-

дом больному при помощи гастроскопа в начальные отделы тощей кишки устанавливают энтеральный зонд, в который налаживают инфузию охлажденного изотонического физиологического раствора для стимуляции перистальтики кишечника. В последующем через этот зонд пациент получает энтеральное питания с целью ликвидации гипоалиментации и восполнения энергетических потерь.

Антиферментные препараты, по мнению одних исследователей, блокируют плазмокинины крови, и тем самым усиливают выработку собственных ингибиторов, по мнению других, тормозят активность кининогена в ткани поджелудочной железы. Некоторые ученые полагают, что данные препараты ингибируют ферменты в тканях поджелудочной железы. Отмечено также, что ингибиторы протеаз воздействуют на внутриклеточный синтез белков, вызывая временное снижение их выработки.

Ингибиторы протеаз способствуют значительному улучшению состояния больных в первые сутки заболевания благодаря их противошоковому действию. Препараты должны использоваться только в первые сутки заболевания вместе со средствами, подавляющими функцию поджелудочной железы. Механизм действия ингибиторов заключается в образовании стойких комплексов, лишенных каталитической активности. Однако, в последние годы отношение к эффективности препаратов этой группы ставят под сомнение.

Достаточно широкое распространение при лечении острого панкреатита получили *цитостатики* (5-фторурацила, циклофосфан). Механизм действия цитостатиков достаточно сложен и складывается из таких факторов, как ингибирование синтеза ДНК в ядре клеток поджелудочной железы, торможение транскрипции, нарушение трансляции в процессе биосинтеза белков и в том числе ферментов.

Одним из наиболее существенных недостатков препаратов является их токсичность, к проявлениям которой относят изменение белкового спектра сыворотки крови и ионов калия в эритроцитах, угнетение эритроцитарного и нейтрофильного ростков костного мозга, дистрофические изменения слизистой тонкой кишки с последующими диспепсическими расстройствами, снижением секреторной и кислотообразующей функции желудка. Исходя из этого, при использовании цитостатиков больным ОП необходимо контролировать гемограмму с развернутой формулой крови и биохимические показатели крови.

Хороший эффект подавления ферментной активности ПЖ достигается при введении *синтетических аналогов соматостатина* (сандостатин, октреотид). Однако, их назначение является эффективным в первые сутки течения заболевания, при гиперферментемии. На фоне тотального панкреонекроза происходит гибель панкреатоцитов, содержание протеаз в крови значительной снижается и необходимости в данных препаратах нет.

От введения синтетических нейропептидов (даларгина) сейчас воздерживаются, считая, что для подавления функции ПЖ он недостаточно эффективен.

Многие авторы для лечения острого панкреатита и его осложнений

успешно применяют панкреатическую *РНКазу*. Полагают, что РНКаза включается в секреторный цикл, снижая количество и качество синтезируемых панкреатических ферментов, не оказывая при этом повреждающего воздействия на клетки. Однако, часто при повторном применении препарата возникают аллергические реакции. Поэтому целесообразнее применять однократное введение РНКазы.

Однако при длительном голодании снижается сопротивляемость организма, нарушается кислотно-основное состояние в сторону развития ацидоза, снижается масса тела и повышается риск присоединения инфекции. До восстановления нормальной моторики желудочно-кишечного тракта, ликвидации пареза компенсировать белково-энергетические потери организма пациента необходимо при помощи инфузионной терапии и парэнтерального питания. Наибольшей энергетической ценностью обладают жировые эмульсии в сочетании с моногликозидами («Кабивен»). Эти препараты используют не только для покрытия каллоража, но и для стабилизации мембран клеток ПЖ, защищая их от повреждающего действия выделяющимися ферментами и активными кислородными радикалами.

В последующем через назоинтестинальный зонд больному показано энтеральное зондовое питание смесями типа «Нутридринк», «Эншур» и т.п. В последние годы некоторые ученые пересмотрели подход к голоданию при ОП и пропагандируют кормление пациента в остром периоде через рот. Однако, такая тактика остается дискутабельной и принята не всеми лечебными учреждениями.

В связи с необходимостью устранения явлений энзимной токсемии, лежащей в основе системных проявлений заболевания, неотъемлемым компонентом терапии являются *дезинтоксикационные мероприятия*. Для этого в отечественной практике широко применяется форсированный диурез, а такжеплазмо-и лимфосорбцию, плазмоферез. Перитонеальный лаваж, используя дренажи, установленные при лапароскопии, также позволяет уменьшить интоксикацию, удалить образовавшиеся секвестры, токсичный экссудат.

Инфузионная терапия была и остается важнейшей частью комплекса лечебных мероприятий при остром панкреатите. При этом широко используют как коллоидные раствора, так и кристаллоидные. Объем вводимых сред должен быть рассчитан с учетом ОЦК, ОЦП, ЦВД, диуреза, отделяемого по дренажам, холецистостоме, желудочного отделяемого. Среди применяемых препаратов наибольший положительный эффект дают альбумин и свежезамороженная плазма. С целью коррекции микроциркуляции используют высокомолекулярные декстраны (средняя ММ 30 000 – 40 000).

В связи с необходимостью предупреждения возникновения гнойных осложнений показано введение антибактериальных препаратов. Однако, в современных публикациях появляются сообщения об отсутствии преимуществ использования антибиотиков с целью предупреждения инфекционных осложнений.

Для профилактики ДВС-синдрома в комплекс лечебных мероприятий следует включить введение антикоагулянтов (высоко- или низкомолекулярных): гепарин в суточной дозе 30000 - 50 000ЕД (Фраксипарин, Фрагмин, Клексан).

По показаниям назначают терапию, направленную на ликвидацию явлений полиорганной недостаточности (ИВЛ, кардиотропную, гепатотропную терапию, гемодиализ).

II. *Хирургические методы лечения.*

Неосложненные формы острого панкреатита (отечный панкреатит) не требует агрессивной тактики лечения. Пациенты острым отечным панкреатитом нуждаются в проведении комплексных консервативных лечебных мероприятиях, описанных выше, проводимых в отделении интенсивной терапии с мониторингом всех функциональных показателей. Летальность среди больных отечной формой острого панкреатита не превышает 1%.

Хирургическое лечение выполняют при появлении местных или общих, системных осложнений острого деструктивного панкреатита. К ним относятся местные гнойные осложнения (нарастающий панкреатогенный ферментативный «стерильный» оментобурсит, абсцесс сальниковой сумки или гнойный оментобурсит, панкреатогенный ферментативный распространенный перитонит, деструкция забрюшинной клетчатки (парапанкреатической, пара- или ретроколической, тазовой), кровотечения (преимущественно аррозионные).

Целью хирургических методов лечения больных осложненными формами острого панкреатита является эвакуация ферментного или гнойного экссудата из парапанкреатической клетчатки, сальниковой сумки, забрюшинной клетчатки, удаление некротизированных секвестров поджелудочной железы, санация брюшной полости при панкреатогенном перитоните.

Причиной летальных исходов при деструктивном панкреатите, по мнению многих авторов, почти всегда является неадекватное дренирование зоны поджелудочной железы с некрозом клетчатки, образованием флегмоны или множественных абсцессов в забрюшинном пространстве. В связи с этим разработка способов дренирования железы имеет важное практическое значение.

При проведении оперативного вмешательства, требующего полной ревизии, санации и дренирования всех отделов брюшной полости выполняют *полную срединную лапаротомию.*

Она позволяет выполнить ревизию печени, внепеченочных желчных протоков, при билиарном панкреатите, вызванном желчно-каменной болезнью. Затем проводят ревизию сальниковой сумки и поджелудочной железы, а также латеральных каналов и малого таза.

Определяют характер и количество выпота (ферментативный, гнойный), преимущественную локализацию очагов некроза. Экссудат обязательно иссле-

дуется на содержание ферментов поджелудочной железы и микробную флору с определением ее чувствительности к антибиотикам.

Ревизия поджелудочной железы и сальниковой сумки производится после широкого рассечения желудочно-ободочной связки.

Панкреонекроз имеет ярко выраженные внешние признаки даже в ранние сроки заболевания. Как правило, поджелудочная железа резко увеличена в размерах и неотчетливо дифференцируется от окружающих тканей, плотна на ощупь, лишена характерной дольчатости.

Операцию заканчивают промыванием брюшной полости изотоническим раствором хлорида натрия и дренированием сальниковой сумки, брюшной полости и малого таза. Целесообразнее использовать двухпросветные дренажи для последующего промывания в отделении интенсивной терапии. С этой целью в тонкий просвет дренажа постоянно вводят физиологический раствор или водный раствор хлоргексидина (*проточное промывание*). Промывные воды, содержащие секвестры, ферменты ПЖ, оттекают по основному просвету дренажной трубки который целесообразно установить на активную аспирацию.

При наличии высококвалифицированных хирургов, владеющих лапароскопическими навыками и при технической оснащенности все вышеописанные манипуляции возможно выполнить при лапароскопии.

При панкреонекрозе возможно проведении сквозного дренирования, когда дренажи с множеством боковых отверстий укладывается по задненижней поверхности поджелудочной железы, а концы ее выводятся наружу слева - позади селезеночного, а справа - позади печеночного изгибов ободочной кишки. Эту методику используют для проведения проточного промывания сальниковой сумки растворами антисептиков с обязательной активной аспирацией через трубки большего диаметра.

Дренирование ложа поджелудочной железы через люмботомию для активной аспирации и санации сальниковой сумки является достаточно травматичным вмешательством с высокой частотой осложнений и в настоящее время при развитии миниинвазивных методик под УЗИ и КТ-контролем применяется редко.

Миниинвазивные чрезкожные вмешательства при остром деструктивном панкреатите.

Чрескожные вмешательства при панкреонекрозе включают следующие манипуляции:

1. Дренирование брюшной полости.
2. Дренирование сальниковой сумки.
3. Пункция и/или дренирование острых парапанкреатических скоплений.
4. Дренирование парапанкреатических абсцессов.
5. Дренирование забрюшинной клетчатки.
6. Чрескожная секвестрэктомия.
7. Цистограстральное дренирование постнекротических кист поджелудочной железы в отдаленном периоде после перенесенного панкреонекроза.

Дренирование брюшной полости

Показанием к дренированию брюшной полости при остром панкреатите является наличие свободной жидкости в брюшной полости (панкреатогенный асцит, ферментативный перитонит) в объеме более 500-800мл. При этом объеме жидкость четко визуализируется при УЗИ в нижних отделах брюшной полости и в латеральных каналах до подпеченочного пространства справа и до нижнего полюса селезенки слева. Высокое содержание ферментов в ней вызывает интенсивный болевой синдром и способствует нарастанию признаков интоксикации. Дренирование брюшной полости под контролем УЗИ является альтернативой лапароскопии, так как является менее травматичным, но не менее эффективным способом эвакуации этой жидкости.

При большом объеме выпота в брюшной полости можно установить аналогичным образом несколько дренажей: в латеральные каналы, над- и подпеченочное пространство и т.д. – столько, сколько нужно для полной эвакуации жидкости.

Полученную из брюшной полости жидкость отправляют на исследование содержания ферментов и посев. Дренажи не требуют промывания и могут быть извлечены после прекращения выделения по ним субстрата.

Дренирование сальниковой сумки

Показаниями к чрескожному дренированию сальниковой сумки являются:

1. Объем жидкости более 50мл;
2. Отсутствие положительной динамики на фоне интенсивной противопанкреатической терапии.

Доступ для дренирования лучше выбирать вне желудка через желудочно-ободочную связку, которая хорошо дифференцируется на фоне общего парапанкреатического отека. Дренирование через просвет желудка может привести

к вторичному инфицированию полости. Диаметр дренажа не должен быть большим (не более 8-10Fr), поскольку в первой фазе заболевания жидкость обычно стерильна и не содержит секвестров.

Методика и условия дренирования сальниковой сумки стилет-катетером, а также по методике Сельдингера аналогичны дренированию брюшной полости. Дренаж фиксируют П-образным швом (или специальной наклейкой-фиксатором, если она входит в комплект дренажа) и устанавливают на пассивный отток. Активное промывание недопустимо, так как это может привести к инфицированию полости. Дренаж извлекают после прекращения поступления жидкости, однако, не позднее, чем через 5-7 суток, также для уменьшения риска инфицирования.

При дренировании сальниковой сумки есть вероятность повреждения поперечно-ободочной кишки, поэтому ее стенку нужно попытаться четко визуализировать на экране монитора УЗ-аппарата при поиске доступа. Микроперфорация стенки желудка, как правило, не приводит к каким-либо фатальным последствиям.

Дренирование острых жидкостных скоплений.

Острые постнекротические жидкостные скопления (ОЖС) образуются в клетчаточных пространствах в первую фазу развития острого панкреатита. На фоне комплексной противопанкреатической терапии и при отсутствии инфицирования эти скопления часто регрессируют и не требуют каких-либо вмешательств. Показанием к дренированию ОЖС является сохранение или нарастание одного или нескольких признаков интоксикации, несмотря на проводимую терапию: гипертермия, лейкоцитоз, энцефалопатия вплоть до делирия и т.д.

NB! При отсутствии признаков интоксикации от дренирующих вмешательств в эту фазу деструктивного панкреатита лучше воздержаться, чтобы избежать вторичного инфицирования.

Основные области локализации ОЖС:

1. Параколическая клетчатка слева и/или справа;
2. Парапанкреатическая клетчатка по передней поверхности железы (чаще в области хвоста и/или тела);
3. Парадуоденальная клетчатка;
4. Желудочно-ободочная связка и большой сальник;
5. Корень брыжейки.

При активной аспирации через пункционную иглу или через уже установленный дренаж эвакуировать все содержимое ОЖС практически невозможно, так как такое скопление обычно представляет собой не ограниченную полость, а пропитанную жидкостью клетчатку (рис. 10). Поэтому установленные дренажи оставляют на пассивный отток на 5-7 суток, после чего их необходимо извлечь для уменьшения риска вторичного инфицирования. Если по истечении

этого срока по дренажу появилось мутное отделяемое, его следует поменять на дренаж большего диаметра и далее вести как инфицированный панкреонекроз.

а

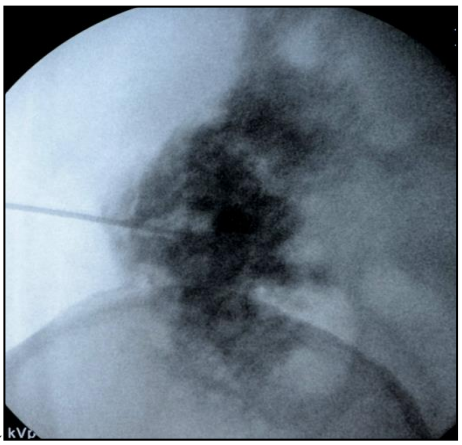
б

в

Рис. 10. а – эхограмма острого жидкостного скопления в параколической клетчатке справа: выявляется пропитанная жидкостью клетчатка и жидкостные прослойки без четких контуров; б – рентгенограмма при пункции этого скопления: четко выраженной полости деструкции нет, контраст имбибирует отечные клетчаточные пространства; в – фистулография при дренировании ОЖС параколической клетчатки слева

При наличии нескольких ОЖС, а также при большой их распространенности необходимо установить несколько дренажей – в каждое жидкостное скопление (рис.11). Например, при массивном жидкостном скоплении в параколической клетчатке один из дренажей располагают на уровне крыла подвздошной кости, второй – на уровне печени или селезенки.

Рис. 11. Общий вид больного с ОЖС: дренажи установлены в каждое выявляемое при УЗИ жидкостное скопление в клетчаточных пространствах и установлены на пассивный отток

Дренирование ОЖС в принципе не требует обязательного рентгеноскопического контроля. Вмешательство можно производить только под УЗ-контролем (рис.12).

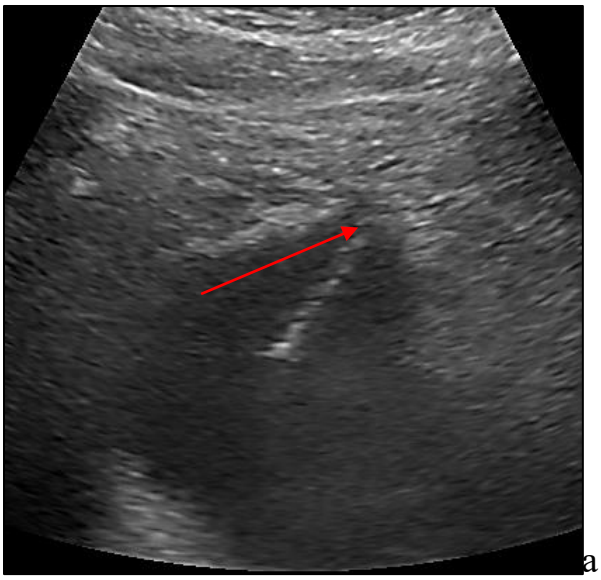

а

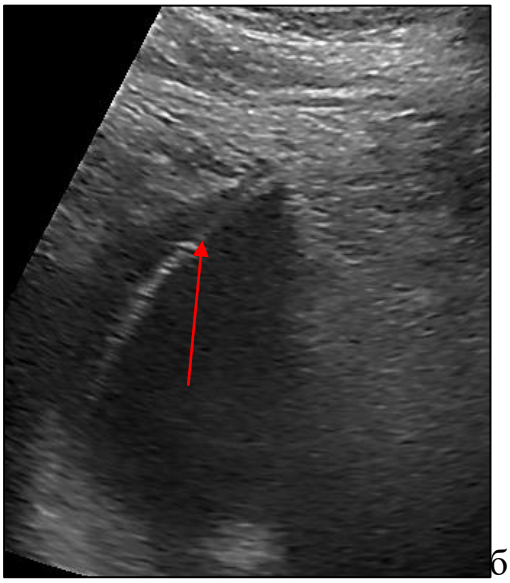

б

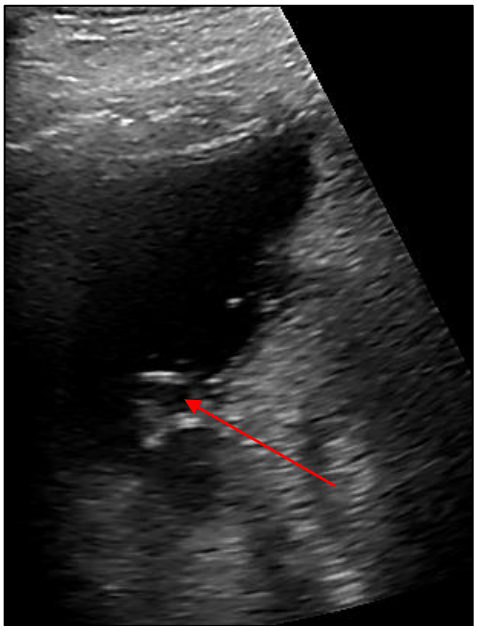

Рис.12. Эхограммы этапов дренирования ОЖС по методике Сельдингера: а – пункция (стрелкой показан кончик иглы), б – установка проводника (показан стрелкой), в – установка дренажа «pig-tail» (показан стрелкой)

Доступ для дренирования зависит от локализации ОЖС. Параколическую клетчатку, безусловно, дренируют внебрюшинным доступом (рис.13).

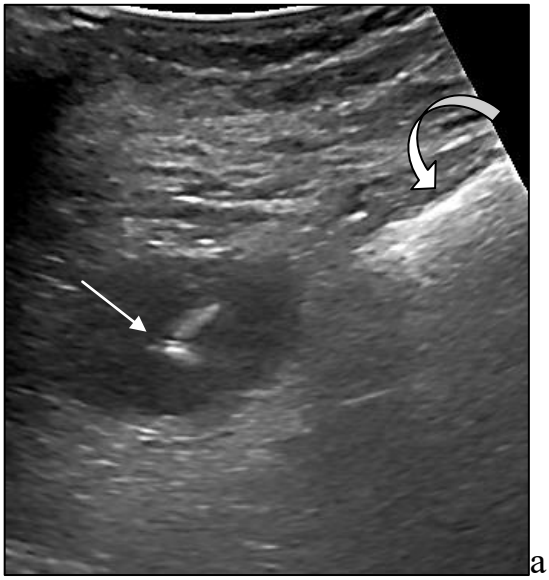

а

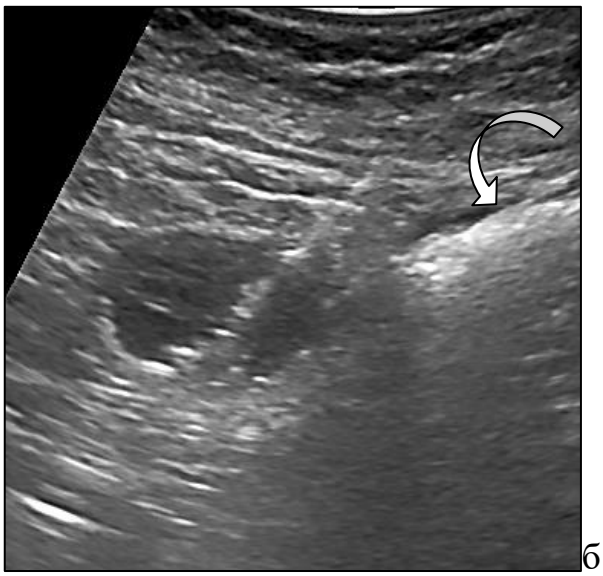

б

Рис.13. Эхограммы дренирования ОЖС, расположенного в параколической клетчатке вплотную к стенке кишки (показана фигурной стрелкой). а – этап проведения стилет-катетера (стрелкой показан его кончик), б – этап низведения дренажа

Эти вмешательства, как правило, не сопровождаются осложнениями, так как при этом обычно ограничиваются дренажами небольшого диаметра, а сами жидкостные скопления располагаются в резко отечных тканях, «раздвигающих» органы.

Дренирование парапанкреатических абсцессов

Парапанкреатические абсцессы в большинстве своем отличаются от абсцессов другой локализации неправильной формой без четких контуров и резко неоднородным содержимым, нередко с гиперэхогенными плотными включениями – секвестрами. Обычно это подтверждается данными фистулографии после дренирования полости (рис.14).

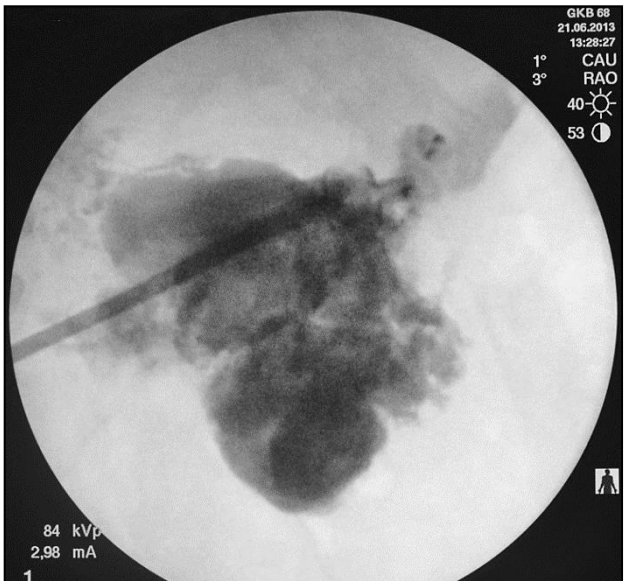

Рис. 14.Фистулография дренированного парапанкреатического абсцесса: полость неправильной формы, с неровными контурами и неоднородным контрастированием

Это связано с тем, что они представляют собой инфицировавшиеся острые жидкостные скопления в парапанкреатической клетчатке, в которых формируются секвестры. Исключение составляют нагноившиеся постнекротические кисты, имеющие округлую форму, четкие контуры и однородное содержимое (рис. 15).

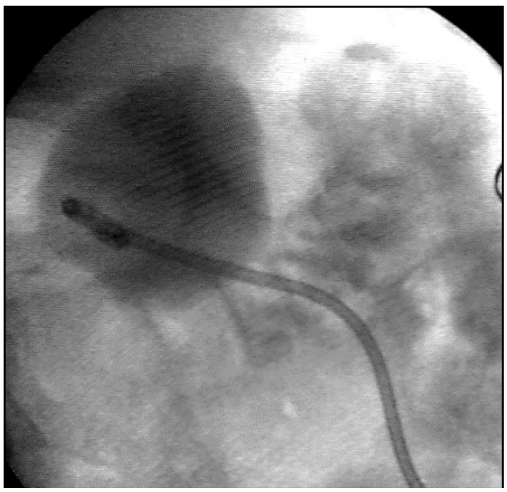

Рис.15. Рентгенограмма при дренировании нагноившейся постнекротической кисты: форма образования округлая, контуры четкие, ровные, структура гомогенная

Инфицированные скопления жидкости в парапанкреатической клетчатке требуют обязательного дренирования. Если полость не имеет крупных фрагментов некротизированной ткани, диаметр дренажа (или дренажей – в зависимости от объема абсцесса) может быть не более 14Fr (рис. 16). В этих случаях, как правило, удается добиться быстрой санации полости.

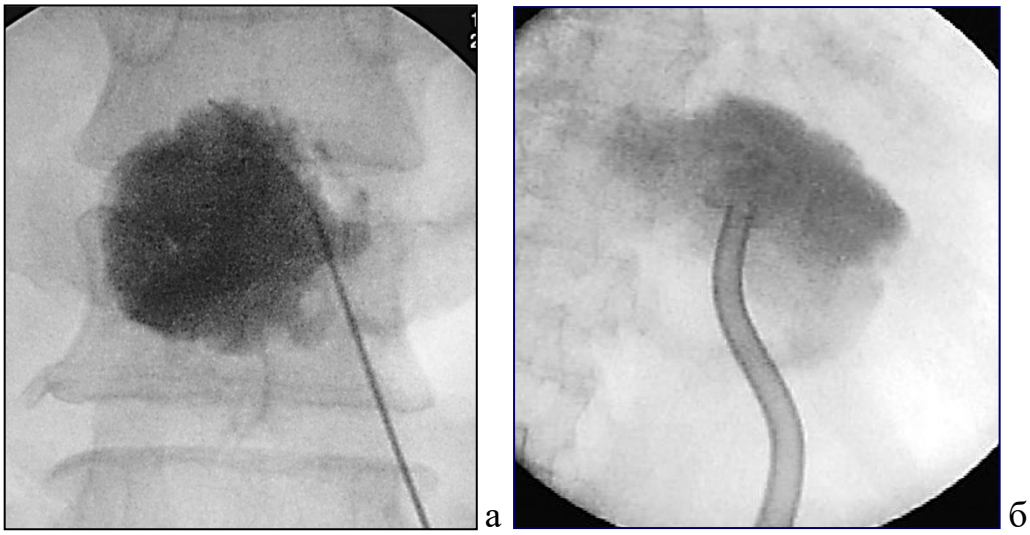

Рис.16. Рентгенограммы при дренировании однородных парапанкреатических абсцессов: полости имеют относительно ровные контуры и однородную гомогенную структуру, свидетельствующую об отсутствии секвестров внутри

Если по дренажу, установленному через желудок, начинает поступать панкреатический сок, то вторым этапом малоинвазивного хирургического лечения целесообразно низвести наружный конец дренажа в просвет желудка, сформировав таким образом цистогастральное соустье.

Абсцессы, расположенные в области головки железы, могут быть дренированы через паренхиму печени, если нет другого доступа.

Абсцессы, расположенные в области самого дистального отдела хвоста железы, особенно небольших размеров, могут представлять значительные трудности при выборе доступа. При отсутствии других вариантов, их можно санировать пункционно через паренхиму селезенки (рис.17); от установки дренажа в этих случаях лучше воздержаться, либо дренирование осуществлять одномоментно дренажами небольшого диаметра (7-8Fr).

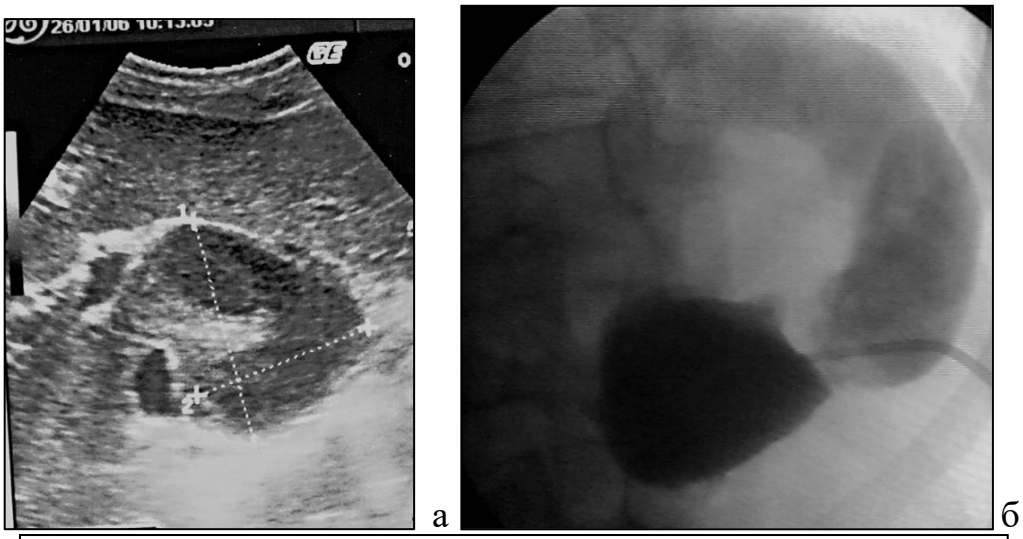

Рис. 17.Абсцесс в области хвоста поджелудочной железы, доступный для санации только через паренхиму селезенки: а – эхограмма, б – фистулограмма после дренирования стилет-катетером

Дренажи извлекают после прекращения поступления гноя и нормализации основных показателей интоксикации. Если после этого по дренажу начинает поступать панкреатический сок, дренаж нужно поменять на другой, меньшего диаметра, и вести как наружный панкреатический свищ.

Дренирование клетчаточных пространств и чресфистульная секвестрэктомия.

Адекватное и полноценное дренирование клетчаточных пространств при гнойно-некротических осложнениях панкреонекроза является сложной задачей для интервенционной радиологии. Это обычно связано с тем, что в параколической и парапанкреатической клетчатке образуются множественные затеки, которые плохо визуализируются при УЗИ и, тем более, чрескожный доступ к ним нередко сильно затруднен из-за небольших размеров и глубины расположения (рис.18).

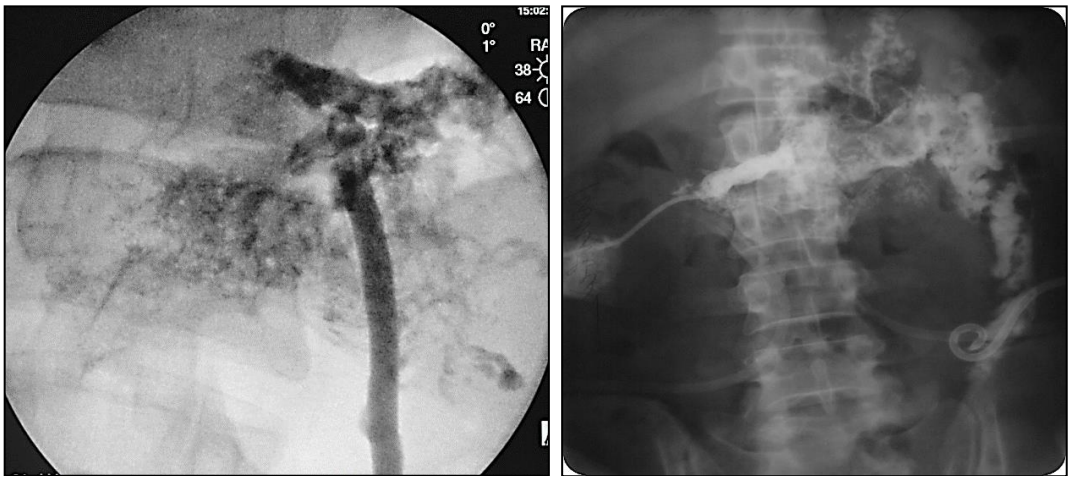

Рис. 18. Фистулография при деструкции парапанкреатической клетчатки и плохо дренируемых затеках контрастного вещества

В этих ситуациях основной задачей является дренирование **<u>ВСЕХ</u>** зон гнойного расплавления. Дренажей может быть неограниченное количество – столько, сколько нужно для дренирования всех затеков (рис.19). Диаметр дренажей должен быть не менее 18Fr, оптимальная модификация – типа «корзинка».

Если у больного на фоне уже установленных дренажей сохраняются признаки интоксикации, необходимо проводить активный диагностический поиск: УЗИ, КТ и фистулографии.

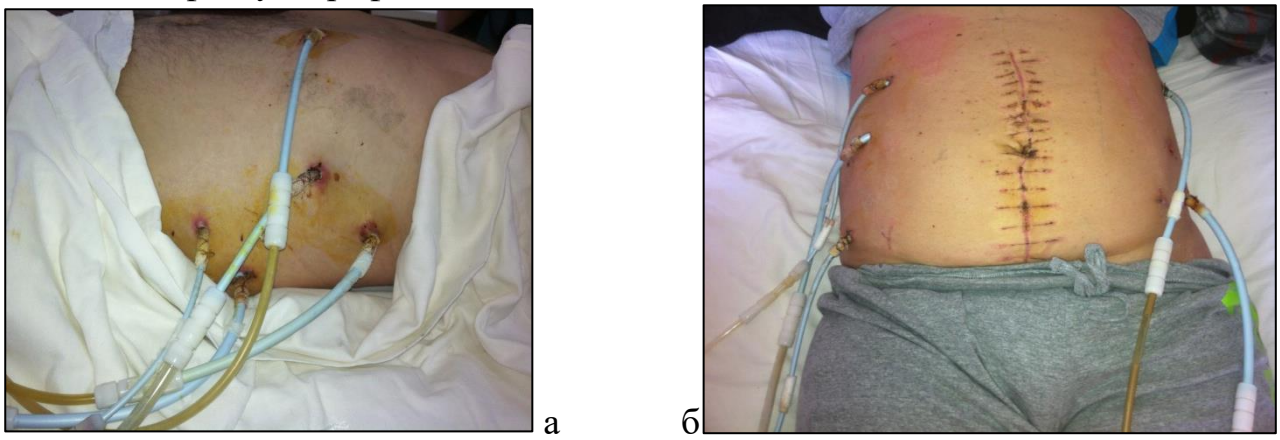

Рис.19. Общий вид больных при дренировании множественных участков расплавления парапанкреатической и параколической клетчатки

Выявленные при УЗИ или КТ недренируемые или плохо дренируемые полости деструкции необходимо дренировать из дополнительных доступов (рис. 20).

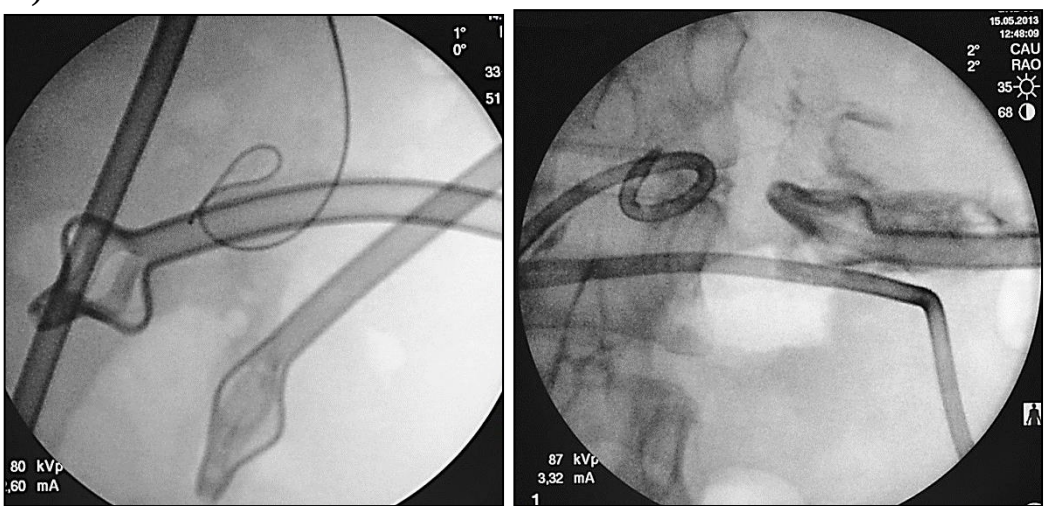

Рис.20. Рентгенограммы при дренировании парапанкреатической и параколической клетчатки из различных доступов

Но, пожалуй, самая большая проблема хирургического лечения гнойно-некротических осложнений острого панкреатита – это полноценное *удаление секвестров из полости деструкции*. Их присутствие в полости поддерживает воспаление, которое проявляется симптомами интоксикации, что приводит существенному увеличению срока пребывания больного в стационаре, а в самых тяжелых случаях – к летальному исходу.

Одним из вариантов решения этой проблемы является поэтапное извлечение секвестров через сформированные чрескожные доступы.

При фистулографии секвестры имеют вид дефектов контрастирования различного размера, в режиме рентгеноскопии – смещающиеся при вращении дренажа или манипуляциях проводником (рис.21).

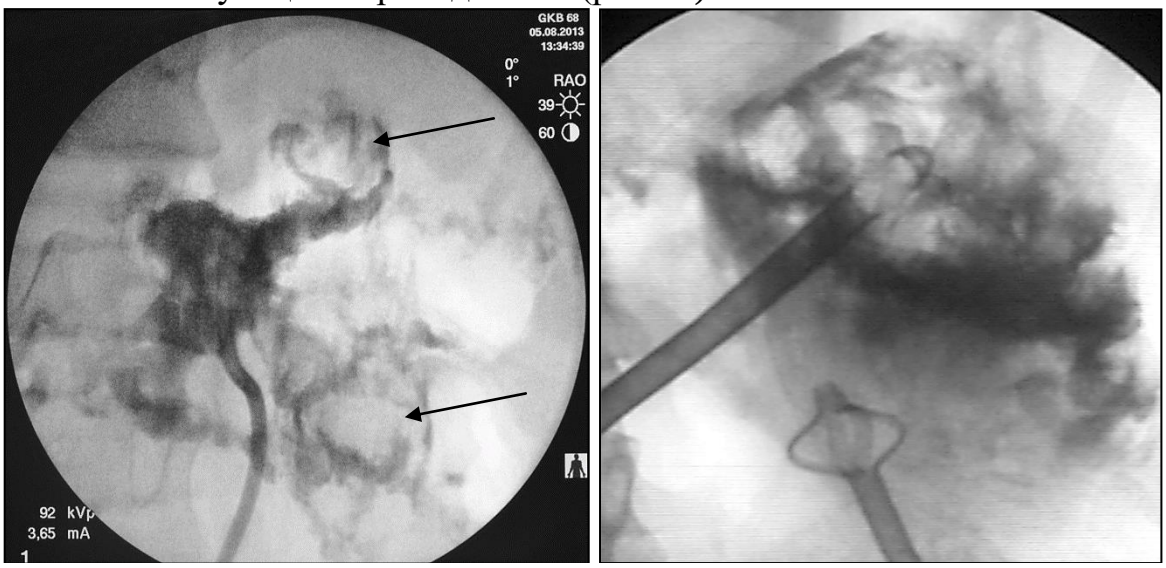

Рис.21. Фистулография полостей деструкции парапанкреатической клетчатки (секвестры в виде дефектов контрастирования показаны стрелками).

Мелкие некротические массы через дренажи типа «корзинка» большого диаметра эвакуируются свободно. Но когда в полости деструкции появляются свободно лежащие крупные секвестры, препятствующие оттоку гноя, промывание полости целесообразно проводить *в условиях рентгенооперационной.* При интенсивной аспирации край секвестра «застревает» в корзинке дренажа. Тогда дренаж вращают в любую сторону, дополнительно накручивая секвестр на корзинку. Затем дренаж на мягком проводнике извлекают вместе с фрагментом некротизированной ткани (рис.22). После промывания дренажа внутри и обработки спиртовым раствором хлоргексидина снаружи его снова устанавливают в полости на выпрямителе. Манипуляцию повторяют, пока не извлекут все, свободно лежащие на данный момент секвестры, а в последующем – ежедневно до полной их эвакуации.

а

б

в

Рис. 22. Общий вид удаленных крупных секвестров (а и б – фиксация секвестров в «корзинке» дренажа)

После удаления всех секвестров отделяемый из полости гнойный секрет начинает уменьшаться в объеме и приобретать более «чистый» характер; тогда дренаж можно постепенно менять на дренаж меньшего диаметра для закрытия полости. Если в исходе всех манипуляций по дренажу выделяется панкреатический сок, в свищевом канале следует оставить самый тонкий дренаж, с которым пациент может быть выписан для дальнейшего наблюдения.

Описанная методика достаточно трудоемка для хирурга и связана с лучевой нагрузкой. Но **ее преимущество** заключается в малой травматичности для пациента, отсутствии необходимости интубационного наркоза и невысоком риске развития аррозионного кровотечения, так как в процессе каждой процедуры чресфистульной секвестрэктомии извлекаются только свободно лежащие некротические массы.

В ситуациях, когда зона поражения небольшая, этот способ дренирования и секвестрэктомии является ***методом выбора****. Однако существенным недостатком методики является длительный период интоксикации больного за счет медленного процесса санации полости деструкции. Так, при поражении*

большого участка забрюшинной клетчатки общий койко-день увеличивается до 3-х и более месяцев. Чтобы сохранить минимально инвазивный подход в лечении этой группы больных, хирургическое пособие можно дополнить эндовидеохирургическим доступом, когда троакары устанавливают по уже сформированным каналам после полного отграничения полости. Тогда секвестрэктомия осуществляется под визуальным контролем, что обеспечивает более эффективное очищение полости.

Безусловно, самым грозным осложнением при секвестрэктомии является аррозионное кровотечение, требующее экстренного оперативного вмешательства. Но поскольку при малоинвазивных манипуляциях извлекаются только свободно лежащие секвестры, это осложнение развивается редко и, как правило, не связано с деструкцией стенки крупного сосуда, поэтому оно может быть ликвидировано тампонированием полости раствором аминокапроновой кислоты и общей гемостатической терапией.

Чрескожное формирование цистогастрального соустья.

Показанием к чрескожному формированию цистограстроанастомоза (ЦГА) являются сформированные постнекротические кисты. Прежде, чем принимать решение о выполнении такого вмешательства, обязательным является проведение комплекса обследований, который *исключит наличие кистозной опухоли поджелудочной железы и сосудистую аневризму.* Противопоказанием для чрескожных вмешательств также является сочетание постнекротической кисты и псевдотуморозного панкреатита ввиду невозможности исключения опухолевого поражения головки железы. Поскольку кальциноз паренхимы железы является проявлением хронического калькулезного панкреатита, минимально инвазивные вмешательства должны выполняться в качестве этапа подготовки больного к «открытой» операции, либо при наличии абсолютных противопоказаний к последней.

Безусловно, в современных условиях развития медицинской техники формирование цистогастрального соустья с использованием эндосонографии (эндо-УЗИ) является оптимальным, однако, данная методика доступна далеко не всем стационарам. Поэтому ее альтернативой стал чрескожный чрезгастральный способ.

Установка ЦГА может осуществляться одномоментно или двухэтапно после предварительного дренирования полости кисты через просвет желудка. При этом используются три вида контроля: УЗИ, рентгеноскопия и гастроскопия. Необходимым условием для успешного выполнения вмешательства является хорошая одновременная визуализация на экране УЗ-монитора полости кисты и обеих стенок желудка. Если желудок определяется выше полости кисты, его можно немного раздуть воздухом через желудочный зонд или через эндоскоп, но так, чтобы полностью не перекрыть изображение кисты.

Методика одноэтапного внутреннего дренирования.

Одноэтапное внутреннее дренирование выполняют только при сформированных неосложненных постнекротических кистах. В качестве внутреннего дренажа используют пластиковый стент «double-pig-tail», который устанавливают либо одномоментно на специальном доставочном устройстве с толкателем, либо по методике Сельдингера после предварительной пункции кисты и проведения жесткого проводника (рис.23).

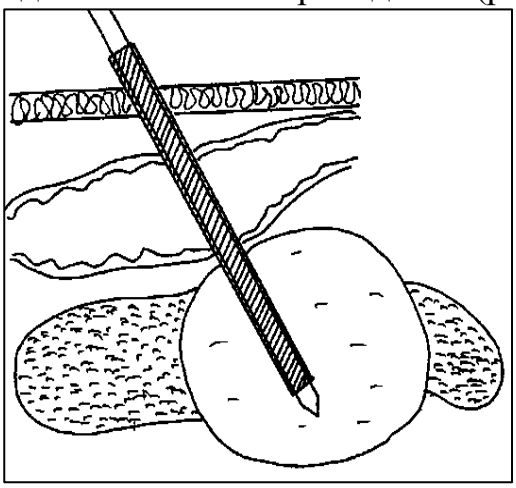

а

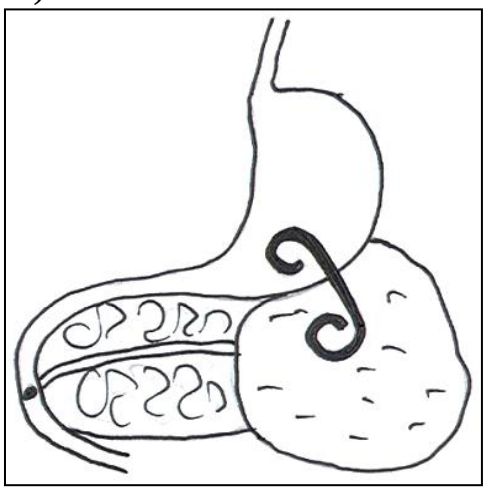

б

Рис.23. Схема одномоментного чрезгастрального формирования цистогастрального анастомоза: а – проведения комплекса стилет-катетер через обе стенки желудка в полости кисты, б – установка пластикового стента между просветом желудка и полостью кисты

Доступ в кисту осуществляют под УЗ-контролем. Траекторию проведения иглы или комплекса «стилет-катетер» выбирают через обе стенки желудка или 12-перстной кишки (ДПК) (рис. 24).

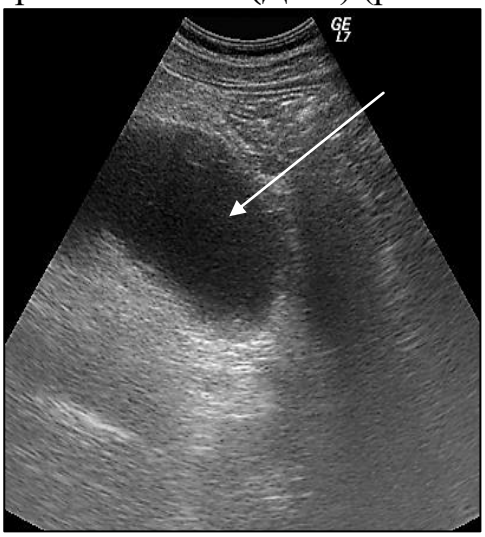

а

б

Рис.24. Эхограммы при осуществлении чрезжелудочного дренирования кисты: выбор направления для доступа показан стрелкой; б – пункция кисты (стрелкой показан кончик иглы в просвете кисты)

После пункции кисты и частичной аспирации содержимого, которое во всех случаях отправляют на исследование уровня амилазы и цитологическое исследование, выполняют контрастирование полости. Дальнейшие манипуляции производят под рентгенологическим и постоянным эндоскопическим контролем. Толкателем или бужом медленно сталкивают стент внутрь. Основным является момент появления проксимального кончика стента в просвете желудка, в то время как дистальный его кончик уже располагается в полости кисты. После этого процесс сталкивания прекращают, эндоскопическими щипцами придерживают «желудочный» кончик стента и постепенно извлекают доставочное устройство, продолжая контролировать этот процесс эндоскопически для исключения смещения стента из просвета желудка (рис. 25).

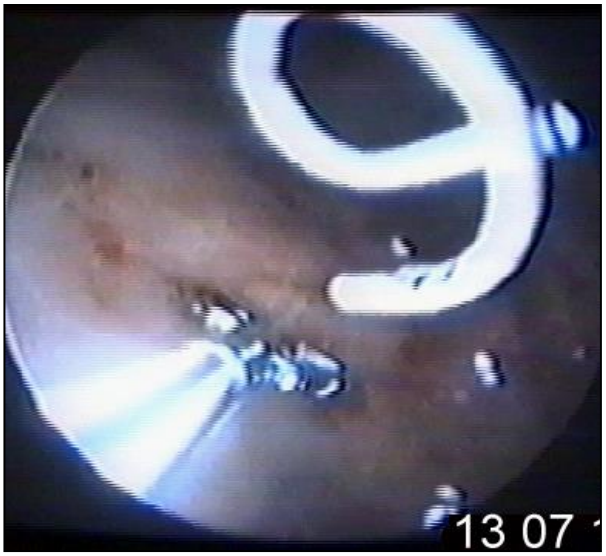

Рис.25. Эндоскопическая картина фиксации кончика пластикового стента в просвете желудка

Завершающим моментом является контрольная обзорная рентгенография брюшной полости, которая показывает фиксацию обоих кончиков стента и сброс оставшегося контрастного вещества из полости кисты в просвет желудка (рис. 26)

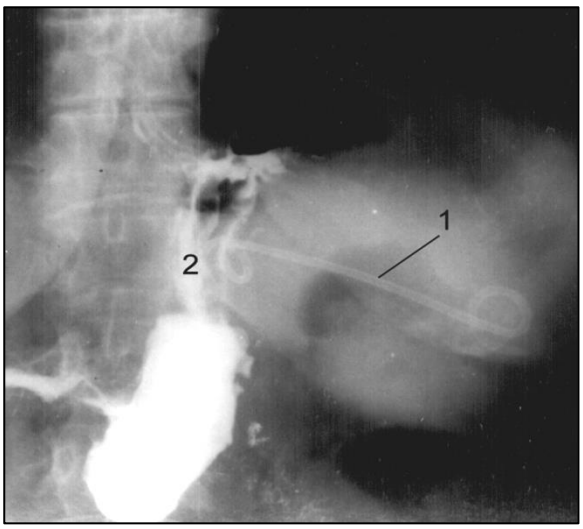

а

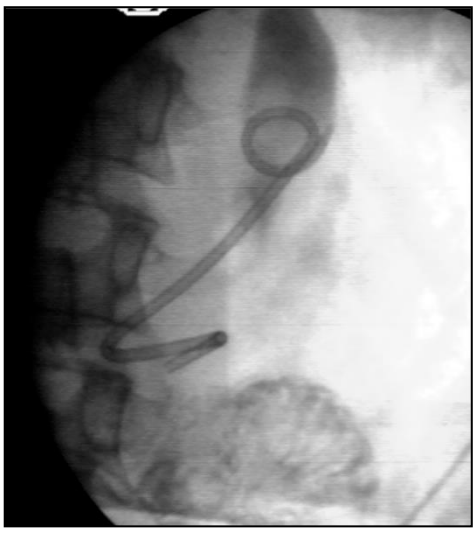

б

Рис. 26.Рентгенологическая картина установленного цистогастрального стента

При больших размерах полости перед проведением внутреннего дренирования целесообразно устанавить внеорганный страховочный дренаж через желудочно-ободочную связку, используя для этого стандартные наружные дренажи диаметром от 8 до 12Fr (рис. 27).

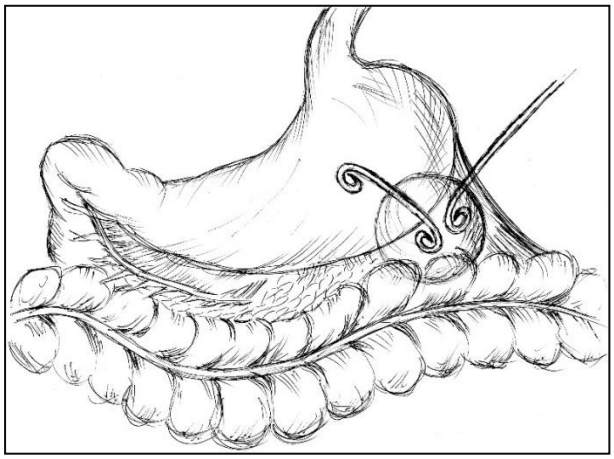

Рис.27. Схема установленного цистогастрального стента после предварительного дренирования кисты через желудочно-ободочную связку

Страховочный дренаж извлекают через 3-5 суток после контрольной фистулографии и получения признаков адекватного функционирования цистогастрального дренажа. Внутренний дренаж извлекают через 6-12 месяцев эндоскопически амбулаторно.

Контрольное УЗИ выполняют через 1, 3, 6 и 12 месяцев после внутреннего дренирования, а после извлечения цистогастрального дренажа – раз в 6 месяцев.

В тех случаях, когда поступления панкреатического сока по дренажам нет, их извлекают без перевода во внутреннее дренирование после санации полости. Пациентам в течение суток назначают голод, затем разрешают питье, в последующем – обычный режим питания в пределах соответствующих рекомендаций.

Рецидив кисты происходит редко и чаще всего вызван нарушениями диеты. В этих случаях возможно повторное внутреннее дренирование кисты. Однако рецидивы также могут быть связаны со стриктурой панкреатического протока, что, безусловно, требует радикального хирургического вмешательства лапароскопическим или лапаротомным способом.

Заключение.

Острый деструктивный панкреатит – одно из самых тяжелых ургентных хирургических заболеваний, развивающееся преимущественно у работоспособных лиц молодого и среднего возраста и сопровождающееся высокой летальностью.

Исход лечения больного острым панкреатитом полностью зависит от своевременного обращения пациента в лечебное учреждение, где на первое место встают правильная диагностика заболевания, квалифицированная оценка результатов всех методов исследования.

Дифференциальная диагностика ОП основывается на результатах клинического обследования, лабораторной диагностики, где специфичными методами считают выявление гиперферментемии и изменения в клиническоми биохимических анализах крови. Доказательным в дифференциальной диагностике являются результаты ультразвукового, рентгенологического и лапароскопического обследования.

Выбор методики лечения больных острым панкреатитом зависит от оснащенности лечебного учреждения, наличия в нем квалифицированных специа листов, обученного персонала. В любом случае подход к лечению больного острым панкреатитомдолжен быть **мультидисциплинарным**, а тактика лечения определена консилиумом в составе хирургов, эндоскопистов и врачей ультразвуковой и рентгенологической службы.

В хирургическом лечении деструктивных форм острого панкреатита могут быть использованы самые различные способы вмешательства: открытые, видеолапароскопические, эндоскопические под контролем гибких эндоскопов и эндо-УЗИ, чрескожные. Выбор хирургической тактики должен являться коллегиальным решением в зависимости от конкретной клинической ситуации и технических возможностей стационара.

Миниинвазивные чрескожные вмешательства при деструктивном панкреатите в большинстве случаев являются методом выбора, особенно в первую стадию заболевания, так как являются малотравматичными и могут быть выполнены под местной анестезией.

Использование миниивазивных методов лечения при ОП – залог снижения частоты осложнений и летальных исходов. Лечение пациентов с применением УЗИ, КТ, ренгенографии, чрезкожных пункций и дренирования позволяет снизить частоту летальных исходов до 10%.

Использованная литература

1. Багненко С.Ф., Толстой А.Д., Красногоров В.Б. и др. Острый панкреатит (Протоколы диагностики и лечение) // Анналы хирургической гепатологии. – 2006, Т.11, №1. – С. 60 – 66
2. Багненко С.Ф., Савелло В.Е., Гольцов В.Р. Лучевая диагностика заболеваний поджелудочной железы: панкреатит острый / Лучевая диагностика и терапия в гастроэнтерологии: национальное руководство (гл. ред. тома Г.Г.Кармазановский). – М.: ГЭОТАР-Медиа, 2014.
3. Дюжева Т.Г., Терновой С.К., Джус Е.В., Шефер А.В., Гальперин Э.И. Мультиспиральная компьютерная томография в диагностике острого панкреатита и локальных парапанкреатических осложнений. // Медицинская визуализация. – 2011., № 4. – С. 137-139.
4. Ермолов А.С., Иванов П.А., Благовестнов Д.А. и др. Диагностика и лечение острого панкреатита. – М., «ВИДАР», 2013. – 382с.
5. Протоколы обследования и лечения больных острым панкреатитом. Методические рекомендации под редакцией Ю.Л. Шевченко. – М., 2010 – 21с.
6. Иванов С.В., Охотников О.И., Бондарев Г.А., Иванов И.С. «Лечение острого панкреатита и его осложнений. Монография. Курск: КГМУ, 2005. – 184с
7. Ившин В.Г., Ившин М.В. «Чрескожное лечение больных с панкреонекрозом и распространенным парапанкреатитом». Тульская технология: монография. Тула: ЗАО «Гриф и К», 2013. – 128с.
8. Савельев В.С., Гельфанд Б.Р., Филимонов М.И. и др. Деструктивный панкреатит. Доказательные методы диагностики и лечения. Методические рекомендации. – М., 2008. – 11с.
9. Савельев В.С., Филимонов М.И., Бурневич С.З. Острый панкреатит. / Национальное руководство по хирургии. – 2009, т.2. – с. 196 – 229.
10. Савельев В.С., Филимонов М.И., Бурневич С.З. Панкреонекрозы. – М., МИА, 2008 – 264с.
11. Толстой А.Д. Парапанкреатит (этиология, патогенез, диагностика, лечение). / А.Д. Толстой, В.П. Панов, В.Б. Краснорогов и др. // – СПб., 2003. – 256 с.
12. Banks P.A., Bollen T.L., Dervenis C., Gooszen H.G., Johnson C.D., Sarr M.G., Tsiotos G.G., Vege S.S. Acute Pancreatitis Classification Working Group. Classification of acute pancreatitis 2012: revision of the Atlanta classification and definitions by international consensus. Gut. 2013; 62 (1): 102–111.
13. Banks P.A., Freeman M.L. Practice Guidelines in Acute Pancreatitis // Am J Gastroenterol 2006;101:2379–2400.
14. Beger H.G. Severe acute pancreatitis: Clinical course and management / Beger H.G., Rau B.M. // World J Gastroenterol. 2007;13(38): P. 5043-5051
15. Dellinger E.P., Forsmark C.E., Layer P., Levy P., Maravi-Poma E., Petrov M.S., Shimosegawa T., Siriwardena A.K., Uomo G.,Whitcomb D.C., Windsor

J.A. Determinant_based classification of acute pancreatitis severity: an international multidisciplinary consultation. Ann. Surg. 2012; 256 (6): 875–880.
16. Freeman M.L., Werner J., van Santvoort H.C., Baron T.H.,Besselink M.G., Windsor J.A., Horvath K.D., van Sonnenberg E.,Bollen T.L., Vege S.S. Interventions for Necrotizing Pancreatiti.Summary of Multidisciplinary Consensus Conference. Pancreas. 2012; 41 (8): 1176–1194.
17. IAP/APA evidence-based guidelines for the management of acute pancreatitis. Working Group IAP/APA (International Association of Pancreatology /American Pancreatic Association) Acute Pancreatitis Guidelines // Pancreatology - №13,2013; P. 1- 15.
18. Uhl W., Warshaw A., Imrie C. IAP guidelines for the surgical management of acute pancreatitis // Pancreatology. 2002. Vol. 2. P. 565–573.

Оглавление.

ЦЕЛЬ изучения темы……. 3.
План проведения практического занятия……..... .. 4
ОРИЕНТИРОВОЧНАЯ ОСНОВА ДЕЯТЕЛЬНОСТИ:
Диагностика и лечение острого панкреатита…….....8
МЕТОДЫ ОБУЧЕНИЯ студентов 4 курса НА ПРАКТИЧЕСКОМ ЗАНЯТИИ по теме « Острый панкреатит»……..9

ПЕДАГОГИЧЕСКИЙ КОНТРОЛЬ……..12

Тесты исходного уровня знаний……...13
Тесты заключительного уровня знаний……...15.
ПЛАН практического ЗАНЯТИЯ со студентами 4 курса по теме «Острый панкреатит» (хронокарта учебной деятельности по минутам
…… ……18
СРЕДСТВА ОБУЧЕНИЯ……19
Определение понятия острый панкреатит.
Эпидемиология острого панкреатита……19.

Хирургическая анатомия поджелудочной железы……20
Этиология и патогенез острого панкреатита…….25
Классификация острого панкреатита…….28
Клиническая картина ОП…….29
Лабораторная и инструментальная диагностика ОП…….31
Дифференциальная диагностика острого панкреатита…….36
Консервативные методы лечения……...37
Хирургические методы лечения……..40
Миниинвазивные чрезкожные вмешательства при остром деструктивном панкреатите……..42
Дренирование брюшной полости. Дренирование сальниковой сумки……..43
Дренирование острых жидкостных скоплений……. .43
Дренирование парапанкреатических абсцессов…….47
Дренирование клетчаточных пространств и чресфистульная секвестрэктомия……49
Чрескожное формирование цистогастрального соустья……53
Заключение…….57.
Список литературы……58