Министерство здравоохранения РФ
Государственное образовательное учреждение высшего профессионального образования

МОСКОВСКИЙ ГОСУДАРСТВЕННЫЙ МЕДИКО-СТОМАТОЛОГИЧЕСКИЙ УНИВЕРСИТЕТ
имени А.И.Евдокимова

Кафедра факультетской хирургии №2 лечебного факультета

НАРУЖНЫЕ И ВНУТРЕННИЕ ГРЫЖИ ЖИВОТА. ОСЛОЖНЕНИЯ ГРЫЖ.

(клиника, диагностика, лечение)

Учебно – методическое пособие для студентов медицинских вузов

Москва 2016 г.

Авторы: Леонтьева М.С., доцент, доктор мед.наук
Майорова Ю.Б., канд мед наук

УДК:
Рецензенты:
Щербюк А.Н. , профессор кафедры оперативной хирургии и топографической анатомии Первого МГМУ им. И. М.Сеченова, д.м.н.
Алимов А.Н., профессор кафедры хирургии и эндоскопии ФУВ ГБОУ ВПО РНИМУ им. Н.И. Пирогова МЗ России, д.м.н.

Настоящее пособие составлено в соответствии с рабочей программой дисциплины «Факультетская хирургия и урология» лечебного факультета, разработанной на кафедре факультетской хирургии №2 лечебного факультета ГБОУ ВПО МГМСУ имени А.И.Евдокимова Минздрава России.

В этом учебно – методическом пособии освещены эпидемиология, причины возникновения заболевания, предрасполагающие к образованию грыжи этиологические факторы и производящие. Подробно описаны клиническая картина, принципы диагностики и дифференциальной диагностики паховых, бедренных, пупочных грыж. Автор останавливается на клинико-рентгенологической картине грыж диафрагмы, описывает современные хирургические методы лечении этой группы грыж. Проиллюстрированы современные миниинвазивные хирургические методы герниопластики. пособии подробно и наглядно приведен материал по диагностике, классификации и принципам лечения важнейших осложнений грыж.

Пособие предназначено для студентов 4 и 5 курсов лечебного факультета медицинских вузов, а также для ординаторов постдипломного образования.

Разработали: Леонтьева М.С., доцент кафедры факультетской хирургии №2 лечебногофакультета МГМСУ им.А.И.Евдокимова,, доктор мед. наук.

Майорова Ю.Б., доцент кафедрой хирургии и онкологии ФПК МР МИ РУДН, канд мед наук

Издание ГОУ ВПО МГМСУ имени А.И.Евдокимова, 2016

Цель практического занятия: приобретение студентами **знаний** по симптоматологии, диагностике, классификации грыж, **умения** правильно провести объективное обследование больного с учетом особенностей данной нозологии, **умения** сформулировать и обосновать клинический диагноз, наметить принципы лечения больного тем или иным видом грыжи живота, **уметь** определять врачебную тактику в ургентных случаях.

Задание студентам на самоподготовку.

К практическому занятию, в целях повышения его эффективности студенты должны отработать следующие учебно-целевые вопросы.

З Н А Т Ь :

1. Анатомию слабых мест брюшной стенки (пахового канала, бедренного, пупочного колец, белой линии живота), а также диафрагмы.
2. Классификацию грыж живота. Редкие виды грыж живота
3. Этиологию и патогенез грыж.
4. Клиническую симптоматику грыж.
5. Принципы обоснования диагноза и основы дифференциального диагноза
6. Показания к хирургическому лечению грыж. Иметь представление о вариантах хирургического лечения брюшных грыж.
7. Классификацию осложнений грыж
8. Особенности хирургического лечения ущемленных грыж живота

Методические рекомендации к проведению практического занятия.

Рекомендуемая литература для преподавателей.

1. Грыжи передней брюшной стенки (клиника, диагностика, лечение) :Учебное пособие / С.С.Харнас, А.В.Самохвалов, Л.И.Ипполитов – М. Изд.

2. Хирургия малых пространств/ Под общей ред. В.Н.Егиева – М.: ИД МЕДПРАКТИКА – М. 2008, 118 – 131с.

3. Прикладная лапароскопическая анатомия: брюшная полость и малый таз/ Гэри Дж. Винд – М.: Мед. Литература, 1999 , 85-139с.

4.Герниология для врачей общехирургических стационаров/А.Д.Мясников, С.А.Колесников – Белгород, 2005.- 348с.

5. Хирургия грыж живота/ В.В.Жебровский – М.: ООО « Медицинское информационное агенство», 2005, - 384с.:ил.

Продолжительность занятия - 4 часа

Место проведения занятия – учебная комната и палаты общехирургического отделения.

Перечень курируемых больных. Больные косой, прямой, невправимой, бедренной грыжами, грыжей белой линии или пупочной грыжей, послеоперационной грыжей, грыжей пищеводного отверстия диафрагмы(4-6 пациентов).

Перечень наглядных пособий.

В учебной комнате следует иметь электронный носитель или стенд, где должны быть представлены следующие схемы и рисунки:

1) Современная классификация грыж.
2) Анатомия передней брюшной стенки.
3) Схематическое строение грыж различной локализации.
4) Механизмы ущемления и особые разновидности ущемления грыж.

В учебном классе можно также разместить стенд, где схематически изображены последовательные этапы грыжесечения и разнообразные способы натяжных и ненатяжных пластик передней брюшной стенки при паховых, бедренных, пупочных грыжах, включая эндоскопические.

План проведения практического занятия и распределение времени.

1-й час.

а. Введение…….5 мин.

б. Контроль исходного уровня знаний…….25 мин.

в. Закрепление знания по теоретическим
основам изучаемой темы……15 мин.

Перерыв 10 мин.

2-й час.

Закрепление знаний по классификации грыж живота, этиологии и патогенезу грыж брюшной стенки, клинической симптоматики грыж

А. Анализ жалоб больного, истории настоящего заболевания……..15мин.

Б. Объективное обследование больного……20 мин.

В. Формулировка диагноза и его обоснование……...10мин.

Перерыв 10 мин.

3-й час

Формирование умения правильно провести объективное обследование больного, анализировать клиническую картину,
ставить диагноз …….....45 мин.

Перерыв 10 мин.

4-й час

А.Формирование умения сформулировать и обосновать клинический диагноз и проводить дифференциальный диагноз……10 мин

Б. Изучение основных принципов хирургического лечения грыж……..10мин

В. Определение эффективности занятия…….20 мин

Г. Заключение преподавателя и задание на самоподготовку к следующему занятию……..5 мин.

Методика проведения занятия, отработка учебно-целевых вопросов.

Первый час занятия проводится в учебной комнате.

После проверки присутствующих преподаватель останавливается на актуальности изучаемая тем, подчеркивая, что брюшные грыжи являются широко распространенным заболеванием. Около 3% всего населения земного шара страдают различными видами грыж передней брюшной стенки. Частота ущемления грыж достигает 10-15%. Вот почему до сих пор остается актуальным вопрос о своевременной диагностике и оперативном лечении грыж.

Каждый студент получает ситуационную задачу для оценки уровня знания. Ответы на поставленные вопросы должны быть краткими, даются в письменном виде. Всего предлагается 3-4 варианта задач с тем, чтобы в ходе занятия преподаватель мог проверить правильность ответа.

Обсуждение узловых вопросов темы. На основании анализа ответов студентов на тестовые задачи преподаватель может сориентироваться, какие разделы темы хуже понятны студентам. В форме дискуссия преподавателя со студентами подробно разбираются все неясные допросы.

Второй час занятия - закрепление знаний. Для их уточнение проводится курация больного с паховой грыжей. Эта часть занятия проводится в учебной комнате. Студент, курирующий разбираемого больного , докладывает жалобы и анамнез заболевания. При этом преподаватель просит других студентов дать оценку тому или иному симптому или каким-нибудь особенностям в анамнезе заболевания. Преподаватель проводит объективное исследование больного, спрашивая при этом о диагностической ценности того или иного симптома. Затем 3-4 студента из группы самостоятельно под контролем преподавателя проводят объективное обследование больного. Для совместной курации следует выбирать больного именно с паховой грыжей, т.к. грыжи этой локализации наиболее часто встречаются в повседневной практике врача.

Третий час занятия - самостоятельная курация Больных с различными брюшными грыжами. Студенческая группа разбивается на подгруппы на 3-4 человека. Студенты самостоятельно собирают анамнез и проводят объективное

исследование больного с учетом схемы, данной в задании на самоподготовку. Необходимо подчеркнуть, что объективное исследование должны провести все студенты для приобретения практических навыков. Но окончании обследования больного студенты пишут краткий эпикриз, где отражаются основные клинические симптомы грыжи, данные объективного исследования. На основании этого формулируется развернутый клинический диагноз и намечаются пути лечения курируемой больного. В ходе занятия преподаватель поочередно переходит от одной группы студентов к другой, контролируя правильность обследования больного студентами. Студенты демонстрируют преподавателю умение распознавать клинические симптомы заболевания, умение правильно провести объективное исследование больного. Эта часть занятия проводится в палатах.

Формы и возможности УИРС по теме занятия

1. Непосредственные результаты хирургического лечения брюшных грыж.

2. Современные способы лечения гигантских.

3. Хирургическое лечение брюшных грыж у лиц пожилого и старческого возраста.

4. Особенности предоперационной подготовки и послеоперационного ведения больных пожилого и старческого возраста, оперированных

по поводу брюшных грыж.

5. Виды хирургических операций при лечении диафрагмальных грыж(обзор литературы)

Список ситуационных задач для определения исходного уровня знаний студентов

1. Больной 48 лет поступил в клинику с картиной ущемленной правосторонней паховой грыжи через 2 часа с момента ущемления. Однако после осмотра врачом в отделении грыжа самопроизвольно вправилась. Врач,

учитывая длительный анамнез заболевания, склонность грыжи к ущемлению, а также настойчивые просьбы больного об операции, выполнил грыжесечение. При этом не удалось осмотреть петли кишки, которые являлись содержимым грыжи. На следующий день у больного развилась картина распространенного перитонита.

В чем была ошибка врача?

Какую тактику следовало избрать?

2. Больной 32 лет перенес операцию по поводу острого аппендицита. Была произведена аппендэктомия, тампонирование и дренирование брюшной полости. Послеоперационный период протекал гладко. Через 3 месяца после операции по ходу послеоперационного рубца появилось выпячивание передней брюшной стенки, появляющееся в вертикальном положении тела, исчезающее в положении лежа.

Ваш диагноз?

Какие причины привели к развитию этого заболевания?

Какова дальнейшая тактика лечения больного?

3. У больного 65 лет, находящегося в отделении интенсивной терапии по поводу инфаркта миокарда, внезапно при кашле появились резкие боли в эпигастральной области, через два часа отметил вздутие живота, тошноту. Врач-терапевт при осмотре выявил опухолевидное образование в эпигастральной области 8х6х5см,плотное,резко болезненное , симптом кашлевого толчка отрицательный, Выпячиваю не вправляется в брюшную полость.

Чем обусловлена данная клиническая картина?

Какова тактика врача-терапевта? Тактика врача-хирурга?

Ваш диагноз?

Обоснуйте его.

Эталоны ответов на задачи.

1. Врач ошибся, решившись провести грыжесечение без ревизии органов брюшной полости у больного, только что перенесшего ущемление грыжи. В этих условиях следовало провести ревизию органов, подвергшихся ущемлению, через герниолапаротомную рану, возможно – с видеоподдержкой. При технической невозможности подобных действий необходимо выполнение срединной лапаротомии.

2. У больного - послеоперационная грыжа брюшной стенки, развившаяся в результате тампонирования брюшной полости, т.к. мышцы при этом не зашивали. Необходима операция грыжесечение с пластикой передней брюшной стенки в плановом порядке.

3. У больного - ущемленная грыжа белой линии живота. Врач-терапевт должен срочно пригласить на консультацию хирурга. Хирург должен перевести больного в хирургический стационар для экстренной операции, которая должна быть произведена по жизненным показаниям. Инфаркт миокарда в данном случае не является противопоказанием к операции.

Список

ситуационных задач (для определения итогового уровня знаний)

1. На прием к врачу явился допризывник, направленный военкоматом. При обследовании установлено, что оба наружных отверстия паховых каналов расширены до 2 см. в диаметре. Положительный симптом кашлевого толчка. Каких-либо выпячиваний в этой области не обнаружено. Какова ваша тактика в отношении этого пациента?

2. Больной в возрасте 72 лет в течении последних 4 лет испытывает затруднения при мочеиспускании. Моча выделяется вялой струей, появились частые позывы на мочеиспускание. Год назад больной отметил в обеих паховых областях выпячивание округлой формы размером 5х4х5 см, исчезающие в горизонтальном положении. Эти выпячивания безболезненные, мягкой консистенции. Врач при осмотре установил, что семенные канатики располагаются кнаружи от выпячиваний. Наружные отверстия паховых каналов округлой формы диаметром 1,5 см. Сформулируйте диагноз и дайте рекомендация по лечению больного.

3. В приемное отделение больницы доставлен больной 50 лет, страдающий в течение 10 лет пахово-мошоночной грыжей. Сутки назад грыжа ущемилась. Больной, находясь дома, пробовал самостоятельно вправить грыжу. Это ему не удалось. Состояние больного ухудшилось и он обратился к врачу. Во время гигиенической ванны в приемном отделения грыжа самопроизвольно вправилась. Больной почувствовал себя совершенно здоровым и был отпущен домой. Через 5 часов был доставлен вновь уже с явлениями перитонита.

В чем была ошибка врача? Какие Могут быть варианты течения заболевания при вправлении грыжи и какая долина быть соответственно тактика врача?

4. Больная 46 лет в течении 3-х лет страдает невправимой пупочной грыжей. В последние 3 дня у больной в области выпячивания появилась краснота, отечность; и резкая болезненность при пальпации. Поднялась температура до 38 градусов. При осмотре врач отметил, что пальпация живота безболезненна, симптомов раздражения брюшины нет.

Какое осложнение наступило?

Какова должна быть тактика врача?

5. Больной 46 лет. 3 недели назад был оперирован по поводу грыжи белой линии живота. Послеоперационный период протекал гладко. После выписки больной обратился к врачу поликлиники с жалобами на тупые ноющие боли в эпигастральной области, почти такие же, как и до операции. У него нет аппетита, нарастает общая слабость, стал худеть. Почему так протекает послеоперационный период?

Что следует предпринять?

Ответы на задачи

1. У больного - двухстороння канальная паховая грыжа. Необходима операция грыжесечение с пластикой паховых каналов. Возможно одновременное выполнение операции с обеих сторон, предпочтительно, из лапароскопического доступа.

2. У больного имеются двусторонние прямые паховые грыжи. Нарушения мочеиспускания могут быть связаны с аденомой предстательной железы. Для подтверждения диагноза необходимо произвести ректальное исследование и УЗИ мочевого пузыря. Если диагноз подтвердится, то при отсутствии противопоказаний к нему необходимо выполнить аденомэктомию, а в последующем - грыжесечение.

3. Больной после насильственной или самопроизвольного вправления грыжи должен находиться в стационаре под наблюдением хирурга. Если вправилась нежизнеспособная кишка, как это было у данного больного, то при первых признаках катастрофы в брюшной полости больного следует оперировать.

4. У больной произошло воспаление ущемившегося в грыже сальника. Вначале следует применить интенсивную противовоспалительную терапию. При прогрессировании воспаления, развитии флегмоны грыжевого мешка выполняют срединную лапаротомию, резекцию ущемленного органа со стороны брюшной полости, грыжевой мешок следует вскрыть и дренировать. Рану вести открытым способом как гнойную.

5. Возможно, у больного имеется рак желудка, клинические проявления которого были отнесены за счет грыжи белой линии живота. Всем больным с этой локализацией грыжи необходимо выполнять рентгеноскопию желудка.

Карта курируемого больного (заполняется студентами на практическом занятии).

Ф.И.О. -

Возраст -

Дата госпитализации в стационар -

Жалобы

Местные -

Общие -

Анамнез заболевания

Анамнез жизни

Настоящее состояние больного Status praesens

Кожные покровы и видимые слизистые

Подкожно-жировая клетчатка

Лимфатические узлы

Костно-мышечная система

Система органов дыхания

Система органов кровообращения

Система органов мочевыделения

Система органов пищеварения, Местный статус St. Iocalis

Предварительный диагноз

План обследования больного 1.2.3.4.5.6.7.8.

Клинический диагноз

Обоснование диагноза

Дифференциальный диагноз (для данного больного)

Выбор метода лечения больного, показание к операции

Планируемый вид оперативного вмешательства

Никакое другое заболевание человеческого тела, относящееся к прерогативе хирурга, не требует в своем лечении лучшей комбинации аккуратности, знания анатомии и хирургического мастерства, чем грыжа во всех ее проявлениях.

Сэр AstleyPastonCooper . 1804

Определение понятия грыжа. Эпидемиология грыж.

Грыжа живота - заболевание, связанное с выхождением покрытых брюшиной внутренних органов через естественные, или искусственно созданные отверстия в брюшной стенке, диафрагме, тазовом дне, или в другую полость.

Грыжу необходимо отличать от понятия «эвентрация», представляющей собой выпадение внутренних органов из брюшной полости через дефект в брюшной стенке, лишенное грыжевого мешка из париетальной брюшины

Наружные грыжи живота или вентральные, или грыжи передней брюшной стенки встречаются у 6-7% мужчин и у 2,5% женщин планеты. Таким образом, грыжами страдают около 510-570 млн. чел.

10 – 21% всех операция в абдоминальной хирургии занимают грыжесечения !

По международной статистике, в мире ежегодно выполняют 1,5 млн. вмешательств по поводу грыж брюшной стенки.

Важность проблемы изучения грыж объясняется тенденцией к росту заболеваемости грыжами, отмечаемой в последние десятилетия XX века и в начале нынешнего.

Это обусловлено увеличением числа людей пожилого и старческого возраста с присущими им хроническими заболеваниями органов дыхания и кровообращения, мочеполовой сферы, изменением характера питания, склонностью к хроническим запорам, приводящими к периодическому повышению внутрибрюшного давления. Кроме того, с каждым десятилетием

увеличивается число людей с избыточной массой тела, а ,как известно, ожирение – фактор риска появления у пациентов грыж той или иной локализации.

Наличие грыж нарушает общее состояние больных, снижает качество их жизни, ухудшает трудоспособность и нередко приводит к тяжелым осложнениям, самым грозным из которых является ущемление. Число пациентов с ущемлением достигает 15-18% от общего числа больных грыжами. Послеоперационная летальность при этом неотложном состоянии составляет от 3 до 8%, а для больных старше 60 лет она возрастает до 16-20%.

Частота рецидивов грыж варьирует от 0,5до37%, по данным многих авторов, и зависит от вида пластики грыжевых ворот. Все это свидетельствует о несовершенстве используемых методов лечения.

Нельзя недооценивать экономическое значение лечения больных грыжами, поскольку ежегодно оно требует огромных дополнительных затрат на госпитализацию и амбулаторное долечивание пациентов.

Сегодня приходится оперировать11,4–23,3% больных только с рецидивными грыжами.

Вот почему в настоящее время проблема разработки новых способов операций, профилактики осложнений после грыжесечения остается по-прежнему актуальной.

Следует также отметить, что 21 век , по заключению ВОЗ, назван «веком грыжи пищеводного отверстия диафрагмы», в отличии от 20 века, называвшимся веком «язвенной болезни». Число тучных людей на планете ежегодно растет, это вызывает увеличение числа лиц с гиперстеническим телосложением, висцеральным ожирением, расширение пищеводного отверстия диафрагмы (ПОД), развитие грыжи. При сочетании грыжи ПОД с недостаточностью нижнего пищеводного сфинктера это приводит к развитию гастроэзофагеальной рефлюксной болезни и пептического рефлюкс-эзофагита.

Классификация грыж живота

Все грыжи живота подразделяются на наружные и внутренние. Первую большую группу иначе можно назвать *вентральными* грыжами или грыжами передней брюшной стенки. Вентральные грыжи подразделяются на следующие:

А. ВЕНТРАЛЬНЫЕ грыжи:

1. Паховые грыжи:

а) прямые грыжи,

б) косые грыжи.

в) косые грыжи с выпрямленным ходом,

г) врожденные грыжи,

*д) скользящие грыжи (*1-1,5% всех паховых грыж*)*

2. Бедренные

3. Пупочные, околопупочные

4. Грыжи белой линии (эпигастральная, гипогастральные)

Б. Редкие виды грыж: (грыжа полулунной =Спигелевой линии, поясничная грыжа , грыжа запирательного отверстия., седалищная грыжа).

К внутренним грыжам живота относятся *диафрагмальные* грыжи.

В. ДИАФРАГМАЛЬНЫЕ – это грыжи живота с выходом внутренних органов в грудную полость через щели или дефекты диафрагмы. Они подразделяются на следующие виды:

1. Истинная:

а). Врожденная, обусловленная недоразвитием мышечного слоя диафрагмы в области пояснично-реберного треугольника (чаще – слева) Бохдалека, парастернальные грыжи Ларрея, Морганьи.

б) приобретенные.

2. Ложная - посттравматические разрывы диафрагмы

Г. Отдельную группу внутренних грыж живота составляют *грыжи пищеводного отверстия диафрагмы (ГПОД)*, подразделяющиеся на :

1. Скользящие или аксиальные грыжи ПОД
2. Параэзофагеальные грыжи ПОД.

Д. ПОСЛЕОПЕРАЦИОННЫЕ – грыжи, выходящие через дефекты в послеоперационных рубцах.

Боле подробная характеристика каждого вида наружных и внутренних грыж будет описана далее.

Составные части грыжи.

Составными частями грыжи вне зависимости от ее анатомической локализации являются следующие:

…грыжевые ворота: а)- естественные,

б) - искусственно созданные;

…грыжевой мешок, состоящий из а) устья, б) шейки, в) тела и г) дна;

…содержимое грыжевого мешка - (внутренние органы, вышедшие в полость грыжевого мешка).

Если в состав грыжевого мешка входят «грыжевые воды» (по данным ультразвукового исследования), следует вести речь об осложненной грыже, то есть о ее ущемлении. Наличие грыжевых вод и отсутствие симптома «кашлевого толчка», о котором речь пойдет ниже, - признаки УЩЕМЛЕННОЙ грыжи. Особенно этот факт является актуальным при диагностике грыжи у тучных пациенток с избыточным отложением жира в подкожно-жировой клетчатке.

Рис. 1 Составные части грыжи

Клиническая картина при грыже.

Клиническая картина при грыже вне зависимости от конкретной локализации складывается из следующих симптомов:

1. жалоб на выпячивание, возникающее при натуживании, кашле, в вертикальном положении тела и исчезает или уменьшается в горизонтальном положении или при ручном вправлении,
2. жалоб на тянущие боли в области выпячивания при ходьбе, кашле и физической нагрузке.

Диагностика наружных грыж живота.

Диагностика наружной грыжи живота обычно проста, для нее достаточно осмотра и пальпации. Больного осматривают **в двух положениях**–в горизонтальном и вертикальном, при осмотре в вертикальном положении врач обычно сидит лицом к больному на стуле .При этом необходимо полностью обнажить живот и верхнюю треть бедер. Осмотр в **вертикальном** положении дает возможность определить иногда незаметную асимметрию в паховых областях и под паховыми связками.

Следует попросить больного потужиться и покашлять, при этом возможно определить незначительные выпячивания, которые были ранее не заметны, при больших грыжах с помощью этого приема устанавливают наибольший размер грыжи.

При пальпации грыжевого выпячивания определяют консистенцию грыжи (кишечная петля дает ощущение упруго-эластической консистенции, большой сальник имеет мягкую, дольчатую консистенцию).

В **горизонтальном** положении больного определяют вправимость содержимого грыжевого мешка. В момент вправления грыжи часто можно слышать характерное урчание петли кишки. После вправления содержимого грыжи пальцем, введенным в грыжевые ворота, определяют размер и форму наружного отверстия грыжевых ворот, что важно для планирования оперативного вмешательства.

При покашливании больного палец врача ощущает толчки органов, находящихся в грыжевом мешке(так называемый **«симптом кашлевого толчка»).**

Симптом «кашлевого толчка»-характерный симптом наружной грыжи живота, с другой стороны, положительный симптом «кашлевого толчка» говорит об **отсутствии у больного ущемления** грыжи в момент исследования.

Этиология и патогенез грыж

Все этиологические факторы появления грыжи у конкретного пациента можно подразделить на предрасполагающие и производящие.

К первой группе предрасполагающих факторов относятся следующие:

А. Предрасполагающие факторы:

1. - слабость мышц брюшной стенки у детей первого года жизни , а также у пожилых людей, много рожавших женщин

2. - ожирение, стремительное снижение массы тела,

3. - пол (широкий таз и расширенное бедренное кольцо у женщин, протяженный паховый канал у мужчин).

Ко второй группе производящих факторов относят причины, вызывающие непосредственно выхождение внутренних органов, покрытых париетальной брюшиной через грыжевые ворота.

Б. Производящие факторы:

…однократное или повторные повышения внутрибрюшного давления.

Лечение грыж живота

Единственным способом лечения наружных вентральных грыж является хирургический. Отказом от планового оперативного лечения грыжи является декомпенсация функций жизненно важных органов и систем.

Если у грудного младенца выявлена пупочная грыжа, операция может быть рекомендовано после 5-ти летнего возраста, т.к. пупочное кольцо у ребенка зарастает к 2-м годам.

Обязательным условием хирургической операции при грыже является

безупречная анестезия (это может быть местная инфильтрационная, анестезия , спинальная анестезия , по показаниям вы протекающих сложных вмешательствах при гигантских вентральных грыжах).

Этапы хирургического лечения грыж включают в себя следующее:

1. Грыжесечение – иссечение грыжевого мешка на уровне шейки после его выделения и отпрепаровки.

Этап грыжесечения подразумевает иссечение грыжевого мешка после его выделения. Препаровка производится острым путем, при помощи скальпеля, электрокоагулятора и ножниц. Следует соблюдать атравматичность, не разрывать ткани тупо. О том, что обнаружен грыжевой мешок, свидетельствует просвечивающее через его стенку свободно двигающееся содержимое. Грыжевой мешок вскрывается у дна , стенка мешка берется двумя зажимами, рассекается ножницами или скальпелем, после чего исследуется его содержимое. Свободно подвижные петли кишки, желудок, сальник и др. вправляются в брюшную полость.

После прошивания мешка у его шейки он иссекается, культя погружается в брюшную полость.

2. Пластический этап – закрытие грыжевых ворот:

а) собственными тканями (многочисленные способы натяжной пластики),

б) протезированием: биологическими аллотрансплантантами, гомо,-гетеротрансплантантами, синтетическими материалами – ненатяжная пластика.

Принципы пластики грыжевых ворот – основные принципы пластической хирургии. К ним относятся следующие правила:

… удаление рубцово-измененных, нежизнеспособных, избыточных тканей,

…не сшивать ткани с их натяжением,

…стремиться восстановить нормальные анатомические

взаимоотношения.

…асептичная, щадящая препаровка тканей острым путем, тщательный гемостаз.

Были испытаны различные ауто-, гетеро-и аллотрансплантаты. Из аутотканей предпринимались попытки использования ленты из собственной фасции, сетки из собственной фасции бедра, свободного лоскута из широкой фасции бедра, деэпителизированного кожного лоскута, взятого из паховой области. Из биологических аллотрансплантатов использовались трупные аллотрансплантаты из твердой мозговой оболочки, ксеногенные трансплантаты брюшины, взятые у крупного рогатого скота. Однако, многочисленными исследованиями установлено,что со временем происходит неизбежное замещение пересаженных лоскутов соединительной тканью, что ухудшает результаты пластики.

Учитывая недостатки перечисленных выше эндопротезов : биологическими аллотрансплантантами, гомо,-гетеротрансплантантами, , наибольшее распространение получили сетчатые эндопротезы.

Чаще всего используют полипропилен – монофиламентный инертный нерассасывающийся материал, чрезвычайно устойчивый к воздействию микроорганизмов.

Выпускается в виде бесцветной сетки толщиной 0,7 мм в стерильных упаковках размерами 6х11, 15х15 и 30х30 см («Этикон»).

Требования, предъявляемые к сетчатым эндопротезам.

1. -должен быть…эластичным, чтобы не вызвать образование пролежней смежных тканей,

2. …инертным, чтобы не вызвать воспалительной реакции тканей;

3. -должен иметь пористость, чтобы иметь возможность прорасти фибробластами, не препятствовать выделению экссудата;

4. - должен обладать стойкостью к растяжению чтобы сохранять целостность и возможность длительного пребывания в тканях,

5. …прочностью к воздействиях тканевых ферментов. Прочность

пролена составляет 3,5кг/см2.

При пластике грыжевых ворот сетчатый эндопротез можно имплантировать несколькими способами:

1 способ «sublay», когда сетчатый имплант устанавливается между слоями брюшной стенки (под апоневроз прямых мышц живота).

2 способ «inlay», когда дефект в брюшной стенке закрывается собственными тканями больного, а над ним устанавливается сетчатый имплант(над апоневрозом).

Паховые грыжи.

Я знаю более ста хирургов, которым я бы с легкостью позволил удалить мой желчный пузырь, но только одного, которому я бы доверил мой паховый канал.

HenageOgilvie

Частота заболеваемости паховыми грыжами во много раз выше у пациентов мужского пола (90 – 97%). Женщины болеют паховыми грыжами значительно реже (3 – 10%).

Это связано с анатомо-физиологическими особенностями строения пахового канала мужчин, в котором проходит длинный семенной канатик.

Для понимания патогенеза образования паховой грыжи необходимо четко понимать строение пахового канала, а также анатомию внутренней поверхности нижнего этажа передней брюшной стенки. На рисунке представлена схема анатомии пахового канала, где верхнюю стенку образуют свободно свисающие края внутренней косой и поперечной мышц живота, заднюю – поперечная фасция, нижнюю - Пупартовая связка, являющаяся подвернутым внутрь нижним краем апоневроза наружной косой мышцы живота. Передняя стенка пахового канала образована апоневрозом наружной косой мышцы живота.

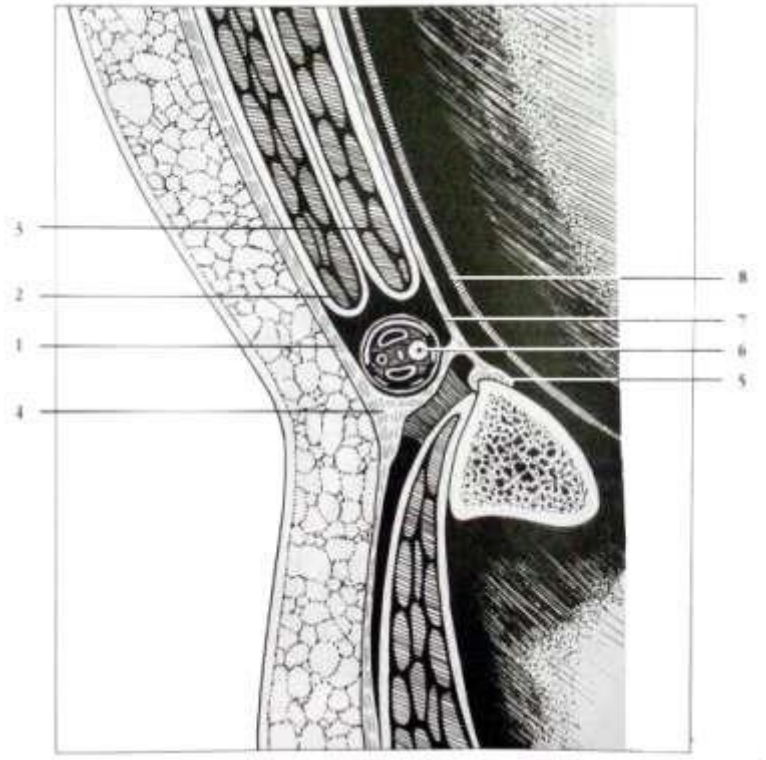

Рис.2 Поперечное сечение паховой области.

1-апоневроз наружной косой мышцы живота; 2–внутренняя косая мышца живота; 3–поперечная мышца живота; 4–паховая связка; 5–гребешковая связка(Купера); 6–поперечная фасция

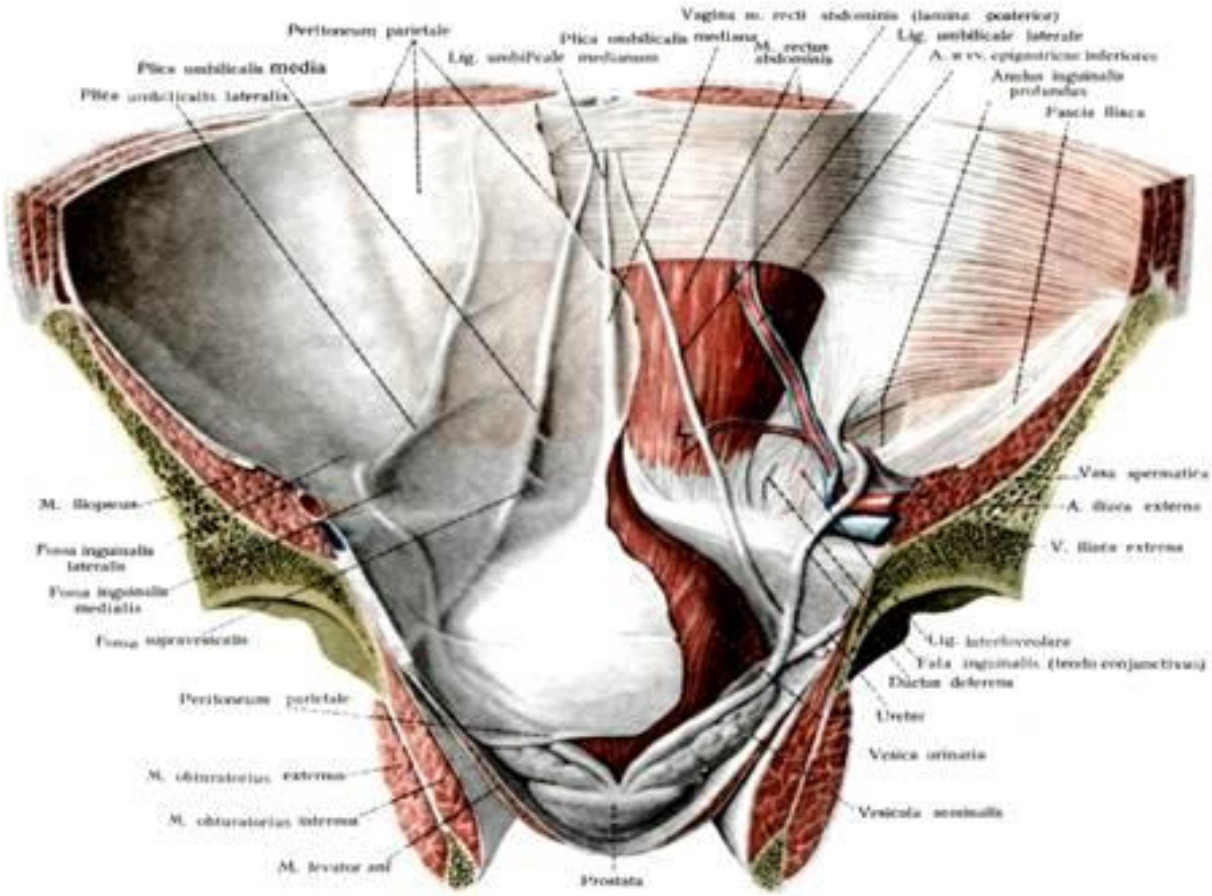

Рис. 3 Анатомия внутренней стороны передней брюшной стенки

Отдельную группу при разборе паховых грыж составляют **врожденные** паховые грыжи. Врожденная паховая грыжа всегда косая. Для понимания схемы образования врожденной паховой грыжи целесообразно вспомнить процесс опускания яичка в мошонку при внутриутробном развитии младенца. Опускание яичка идет по направляющему соединительнотканному тяжу, так называемому проводнику, который опускается на дно мошонки. Параллельно процессу опускания яичка, париетальная брюшина образует выпячивание–так называемый влагалищный отросток брюшины, который постепенно выпячивает впереди себя поперечную фасцию и остальные слои передней брюшной стенки, способствуя окончательному формированию пахового канала и мошонки.

К4-6месяцу внутриутробного развития яичко уже лежит у внутреннего пахового кольца, на протяжении 7 месяца проходит паховый канал, к 8 месяцу достигает наружного отверстия пахового канала и на 9 месяц опускается в мошонку, достигая ее дна к моменту рождения. Брюшинно- паховый отросток зарастает. При отсутствии облитерации влагалищного отростка брюшины или при неполной его облитерации этот отросток играет роль грыжевого мешка, в который при повышении внутрибрюшного давления (в младенческом или более позднем возрасте) могут выходить внутренние органы (кишечные петли, участок большого сальника). Образуется врожденная паховая грыжа.

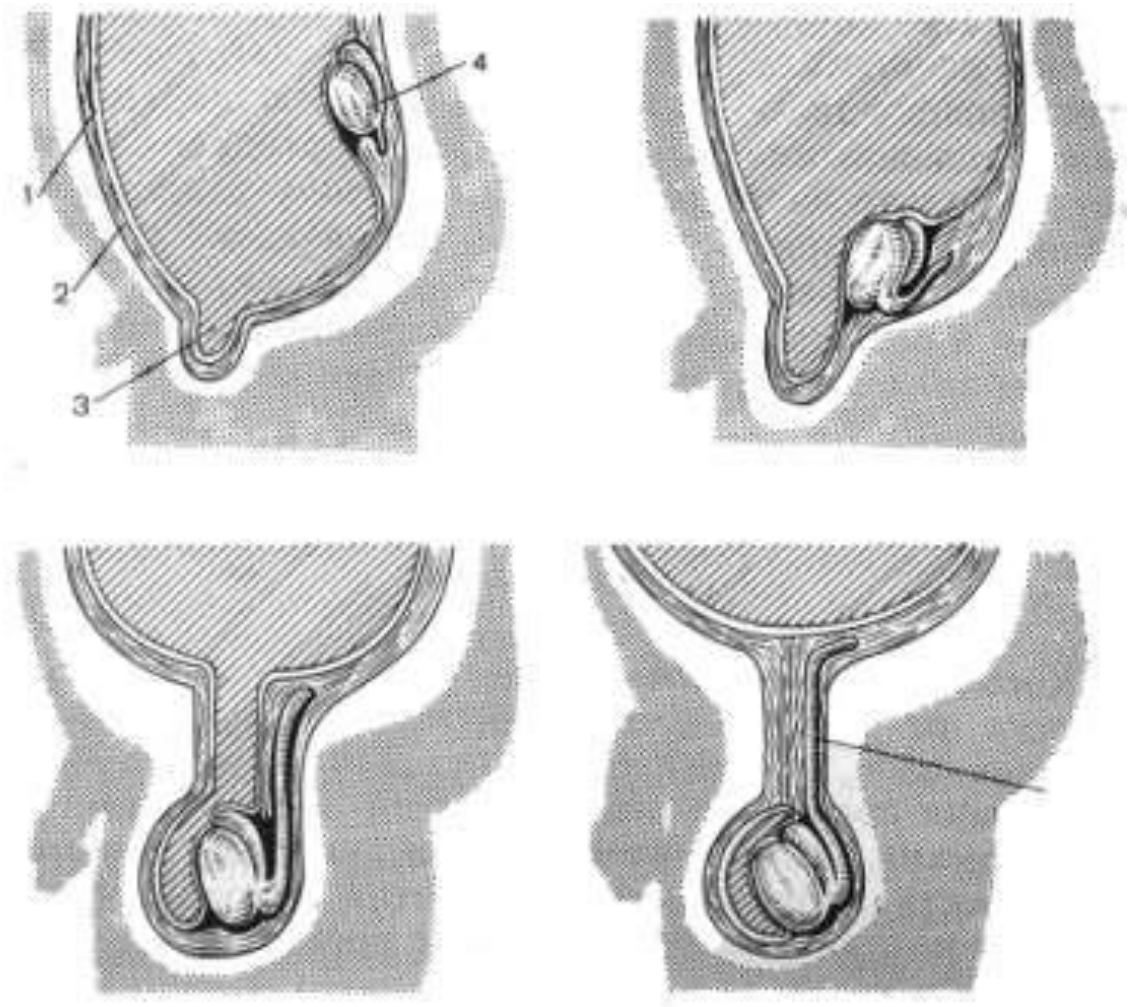

Рис. 4 Процесс опускания яичка в мошонку: 1 – брюшина. 2 – поперечная фасция. 3 – влагалищный отросток брюшины, 4 – яичко.

Различают два типа паховых грыж:

1.косую (врожденная паховая грыжа всегда косая) и

2.прямую.

- Косая паховая грыжа выходит из брюшной полости через латеральную, а прямая– через медиальную паховую ямку. Грыжевой мешок при косой паховой грыже всегда располагается среди элементов семенного канатика. При канальной форме косой паховой грыжи дно грыжевого мешка доходит до наружного отверстия пахового канала. При пахово-мошоночной форме грыжа спускается в мошонку, растягивая ее. При длительном существовании пахово-мошоночной грыжи паховый канал приобретает прямое направление и наружное его отверстие находится почти на одном уровне с внутренним отверстием (так называемая, косая грыжа с выпрямленным ходом).
- Прямая паховая грыжа выходит из брюшной полости через медиальную паховую ямку выпячивая перед собой поперечную фасцию (заднюю стенку пахового канала). Пройдя через наружное отверстие пахового канала, грыжевое выпячивание обычно останавливается у корня мошонки над паховой связкой в виде округлого образования. Поперечная фасция препятствует спусканию прямой паховой грыжи в мошонку. Часто прямая паховая грыжа бывает двухсторонней.

Рис.7 Косая паховая грыжа у мужчины.

Рис. 8 Прямая паховая грыжа у мужчины.

Прямая паховая грыжа имеет следующие особенности:

1. Пожилой возраст больных
2. Двухстороннее поражение
3. Выпячивание небольших размеров, округлой формы
4. При пальпации пахового канала:

…разрушенная задняя стенка,

…направление «кашлевого толчка» прямое,

…симптом «блока» отрицательный, т.е. при блокировании места проекции внутреннего отверстия пахового канала «кашлевой толчок» сохраняется,

… пульсация aepigastricainf. с латеральной стороны пальца хирурга

СКОЛЬЗЯЩИЕ – грыжи, когда на большем или меньшем протяжении стенку грыжевого мешка образует стенка органа, лишь частично покрытого брюшиной. Они обычно бывают паховыми и составляют.

При скользящей грыже очень важно распознать действительную картину и не пытаться отделять соскользнувший орган от стенки грыжевого мешка, так как это может привести к перфорации стенки кишки или мочевого пузыря. Соскользнувший через грыжевые ворота орган вправляется в брюшную полость, после чего операция продолжается.

Скользящие грыжи мочевого пузыря бывают при прямых паховых грыжах.

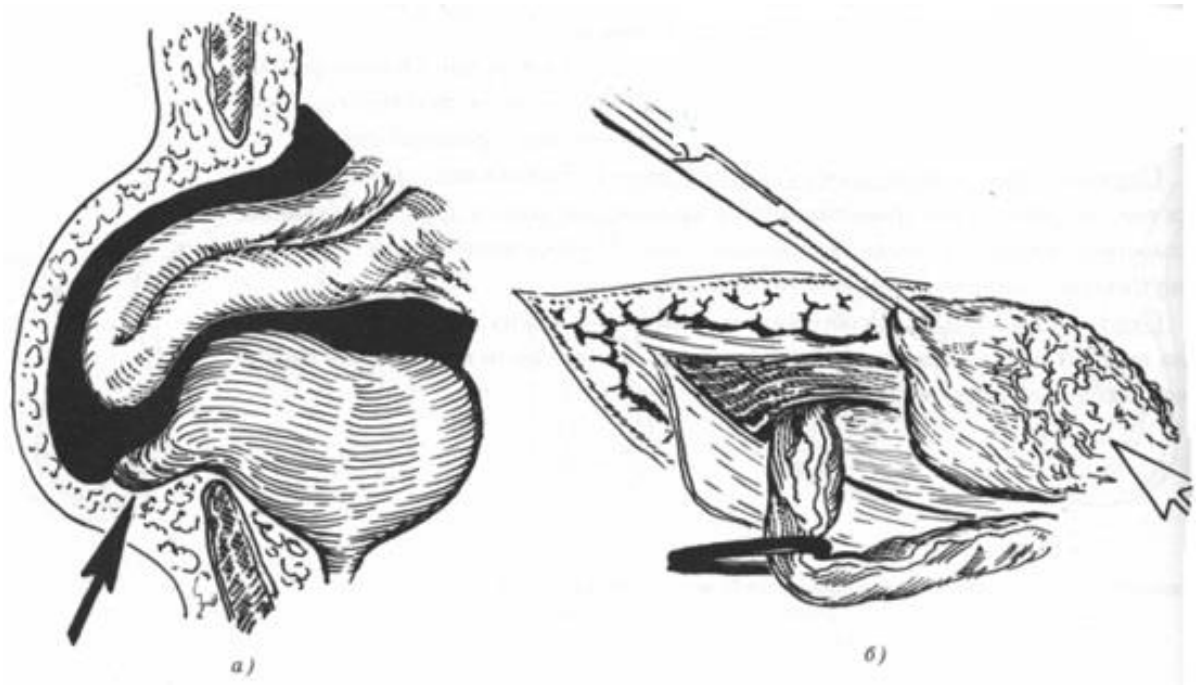

Рис. 5 Вскрытие грыжевого мешка при скользящей грыже мочевого пузыря

Если в образовании грыжевого мешка участвует стенка толстой кишки, то речь идет о скользящей косой паховой грыже.

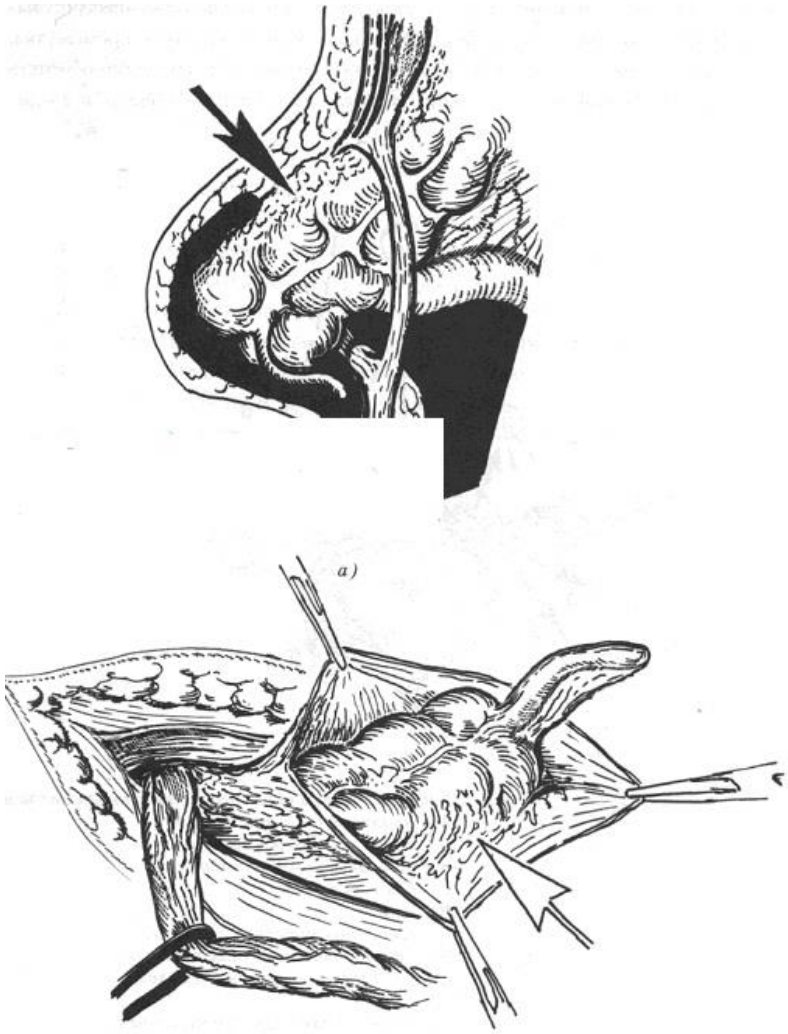

Рис.6 Вскрытие грыжевого мешка при скользящей грыже толстой кишки.

Вскрытие просвета полого органа при грыжесечении у пациента скользящей грыжей повышает риск операции за счет инфицирования раны и возможности несостоятельности швов, наложенных на дефект стенки полого органа!

Дифференциальный диагноз.

Паховую грыжу приходится дифференцировать с другими опухолевыми заболеваниями паховой области : бедренной грыжей, паховым специфическим или неспецифическим лимфаденитом, эктопией яичка, варикоцеле, липомой, гематомой паховой области, водянкой оболочек яичка, злокачественной лимфомой, метастатическим поражением паховых лимфоузлов.

Лечение паховых грыж.

Все основные принципы лечения паховых грыж основываются на принципах лечения грыж любой локализации.

Первым этапом хирургического лечения является грыжесечение, то есть, выделение, вскрытие и удаление грыжевого мешка.

Вторым этапом операции при паховой грыже является **пластика пахового канала**. Может быть произведена пластика либо передней, либо задней стенки пахового канала. Однако, в настоящее время пластика передней стенки пахового канала (операция Жирара, Спасокукоцкого) оставлена из-за большого количества рецидивов и, как при косой, так и при прямой паховой грыже используется пластика задней стенки пахового канала, основой которых является пластика по Бассини, описанная еще в 1884 г.

Суть пластики задней стенки пахового канала по способу Бассини заключается в наложении узловых швов между свободными краями внутренней косой и поперечной мышцы живота с поперечной фасцией и Пупартовой связкой.

Частота рецидивов после пластики по Бассини составила при косых паховых грыжах3-5%, при прямых– 10%.

Способ Шоулдайса явился дальнейшим усовершенствованием способа Бассини. Особенностью способа стало использование непрерывного шва.

Преимущества непрерывного шва очевидны: он позволяет равномерно распределить нагрузку по линии соприкосновения тканей, Поперечную фасцию при способе Шоулдайса ушивают с созданием дубликатуры.

Способы натяжной пластики пахового канала собственными тканями больного.

1. Способы Жирара, Спасокукоцкого с укреплением передней стенки
2. Способ Бассини (1884) с укреплением задней стенки и предварительной пластикой поперечной фасции по Йоффе.
3. Способ Шоулдайс с укреплением задней стенки, рассечением поперечной фасции выше пупартовой связки на 1 см, пластикой ее непрерывным швом из нерассасывающего материала с созданием дубликатуры.
4. Способ Кукуджанова – усложненный способ Бассинис сшиванием без натяжения однородных тканей, использованием для пластики Куперовой связки. При разволокнении и истончении апоневротических тканей не показан.
5. Способ Постемского с полной ликвидацией пахового канала за счет подшивания всех его стенок позади семенного канатика.
6. Способ Мак Вея, показан при рецидивных грыжах со значительными анатомическими нарушениями паховой области.

Основным недостатком, присущим традиционным н а т я ж н ы м методам пластики при паховых грыжах, является необходимость сближения шовным материалом краев тканей, вызывающих натяжение. В то же время, именно натяжение тканей служит одной из главных причин развития рецидива и противоречит основным хирургическим принципам. Помимо неблагоприятного фактора натяжения, при традиционных пластиках сшиваются разнородные ткани: мышца-сухожилие.

При ненатяжной пластике разнородные ткани не сшиваются друг с другом. Грыжевые ворота остаются в их исходном состоянии. Это обеспечивает более легкий послеоперационный период. Именно такой вариант пластики, при которой собственные ткани не сшиваются и наложенные швы не испытывают натяжения, относится к разряду ненатяжных.

Способы ненатяжной пластики пахового канала по Лихтенштейн с полипропиленовым эндопротезом заключается в укреплении задней стенки пахового канала при помощи пластики поперечной фасции по Йоффе с последующей имплантации полипропиленового эндопротеза 6х11 см под семенной канатик с формированием «нового» внутреннего отверстия пахового канала диаметром 8-10 мм.

Число рецидивов после пластики по Лихтенштейну не превышает 1%.

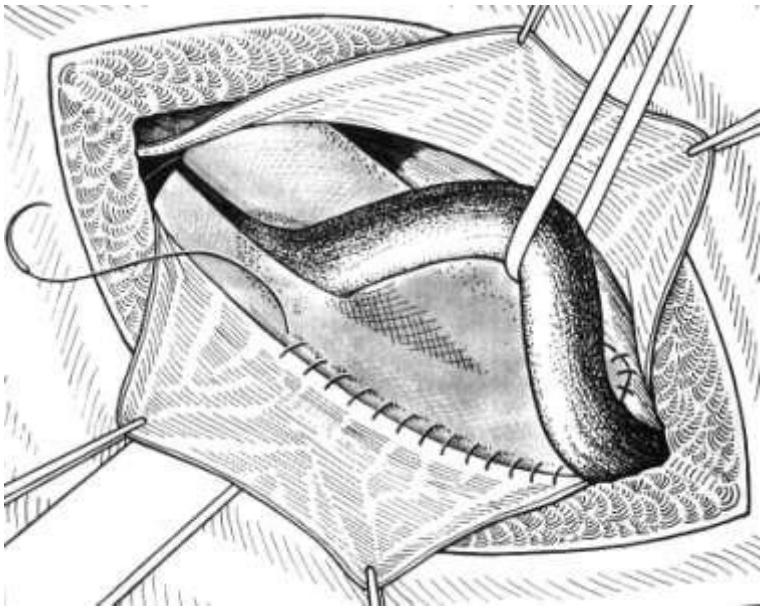

Рис. 9 Способ Лихтенштейна**.** Подшивание трансплантата со стороны паховой связки.

Современным направлением развития аллопластики при лечении грыж различной локализации, в том числе и паховых, стала видеоэндоскопическая пластика. Термин, пришедший от зарубежных хирургов «герниопластика» не является корректным, но, тем не менее, широко используется и российскими герниологами. Лапароскопия позволяет осматривать грыжевые ворота, дифференцировать анатомические элементы со значительным увеличением.

Три вида лапароскопической герниопластики
(Гэри Дж. Винд,1999)

1. Интраперитонеальное наложение сетки (ИПНС) с использованием мягкой политетрафторэтиленовой сетки, без вскрытия брюшины паховой области. Недостатки – высокая стоимость сетки.

2. Трансабдоминальная предбрюшинная пластика (ТАПБ) с отсепаровкой париетальной брюшины в паховой области.

3. Полностью экстраперитонеальная (ПЭП) пластика с расслоением нижнего предбрюшинного пространства через небольшой разрез в подпупочной области.

Противопоказана при рецидивных паховых грыжах, перенесенных ранее оперативных вмешательствах на нижнем этаже брюшной полости.

Чаще всего используется способ лапароскопического грыжесечения с использованием трансабдоминальной предбрюшинной пластикой (ТАПБ) с отсепаровкой париетальной брюшины в паховой области.

Хирург, выполняющий операцию лапароскопическую «герниопластику», должен уметь обнаруживать связку Купера, арку апоневроза поперечной мышцы живота, пахово-лонный тракт. Эти структуры составляют границы «рамки»,куда помещается эндопротез.

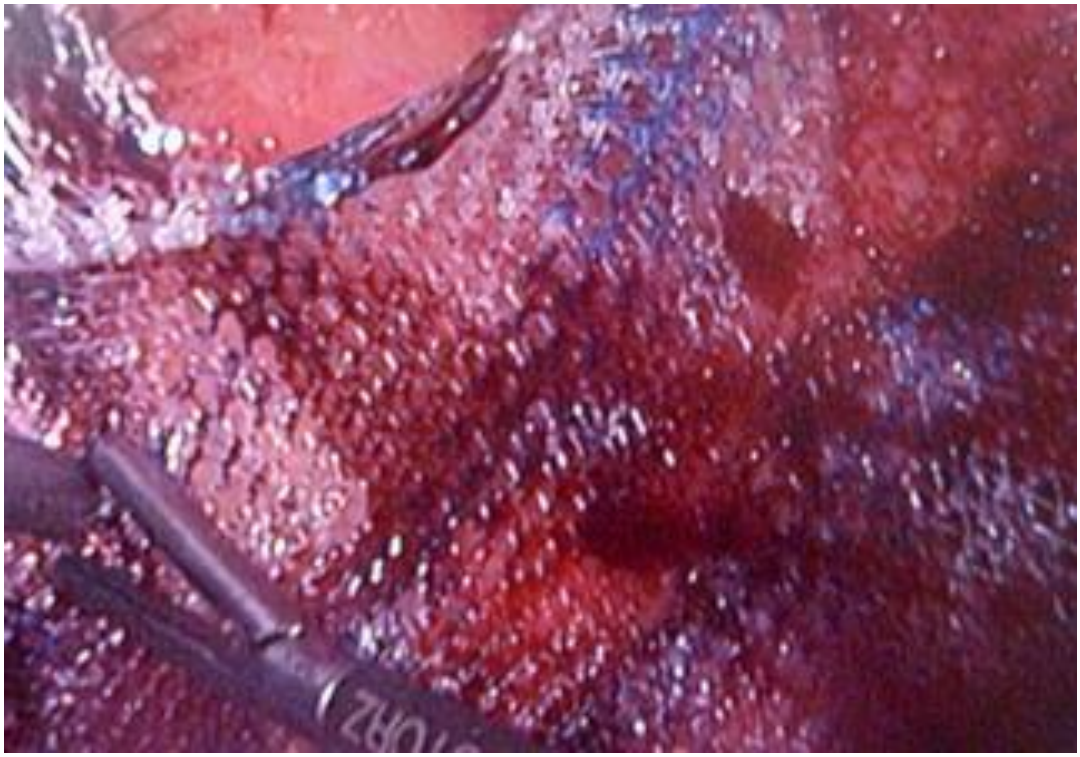

Рис. 10 Фото иссечения грыжевого мешка при ТАПБ с фиксацией сетчатого эндопротеза.

Рецидивы грыж после ТАПБ наблюдаются в 0,5% случаев.

В настоящее время можно считать, что ненатяжные методики постепенно становятся методом выбора при лечении паховых грыж любых форм, в том числе, рецидивных.

Выбор между пластикой по Лихтенштейну и лапароскопическим способом пластики условен, так как результаты этих вмешательств схожи и значительно превосходят результаты натяжных методов операции при паховых грыжах.

По заключению международной Ассоциации герниологов, ТАПБ имеет преимущественное использование в следующих клинических ситуациях:

1. Двухсторонней паховой грыже.

2. Рецидивной паховой грыже.

3.Грыжесечении как симультантной операции.

Бедренная грыжа.

Бедренной грыжей называют грыжу, когда грыжевое содержимое выходит через бедренный канал.

Чаще бедренными грыжами болеют женщины, в 10 раз чаще мужчин. Причиной этого факта является более широкий таз, чем у мужчин, что обусловливает большую выраженность мышечной и сосудистой лакун и меньшую прочность паховой связки. Частота ущемлений при бедренной грыже самая высокая, по сравнению с другими видами грыж, и составляет 15-20%. Бедренные грыжи чаще, чем паховые, представляют сложности для диагностики.

Сосудистая лакуна – основное место образования бедренных грыж. Наиболее «слабым» ее отделом является бедренное кольцо, располагающееся в самом медиальном отделе лакуны и отграниченное медиально–лакунарной связкой, спереди–паховой связкой, сзади – куперовской связкой,

латерально –влагалищем бедренной вены. Бедренное кольцо заполнено жировой клетчаткой. Здесь же находится крупный лимфатический узел.

Бедренный канал имеет треугольную форму. Его стенками являются: спереди–задне-нижняя поверхность паховой связки и участок поверхностного листка широкой фасции бедра ,сзади– глубокий листок широкой фасции, снаружи –медиальная стенка бедренной вены и ее фасциальное влагалище. Бедренный канал имеет почти вертикальное направление, его длина 2-3 см.

Наиболее слабым местом для выхода бедренных грыж является выполненная клетчаткой внутренняя часть сосудистой лакуны, которая при образовании грыжи превращается в бедренный канал.

В своем развитии бедренная грыжа проходит следующие этапы:

1. Начальная, когда грыжевое выпячивание не выходит за пределы бедренного канала.

2. Неполная (канальная), когда выпячивание не выходит за пределы поверхностной фасции бедра, не проникает в подкожную клетчатку, находясь вблизи сосудисто-нервного пучка.

3. Полная, когда выпячивание проходит весь бедренный канал, выходит в клетчатку. Эта стадия наблюдается чаще всего.

Чаще всего грыжевое выпячивание при бедренной грыже имеет следующие оболочки, хотя они могут быть не всегда выражены. Это следующие структуры:

- предбрюшинная клетчатка,
- поверхностная фасция.
- клетчатка сосудистой лакуны,
- решетчатая фасция

Дифференциальный диагноз бедренной и паховой грыж приходится проводить чаще всего со следующими заболеваниями:

…с липомой клетчатки паховой области.

… натечным абсцессом,

…неспецифическим или специфическим лимфаденитом паховых лимфоузлов.

Неправильная диагностика паховой грыжи вместо бедренной отмечена у35% больных.

Лечение бедренных грыж хирургическое. Способы операции при бедренной грыже зависят от доступа к грыжевымворотами делятся на бедренные и паховые.

Бедренный способ характеризуется подходом к бедренному каналу со стороны его наружного отверстия.

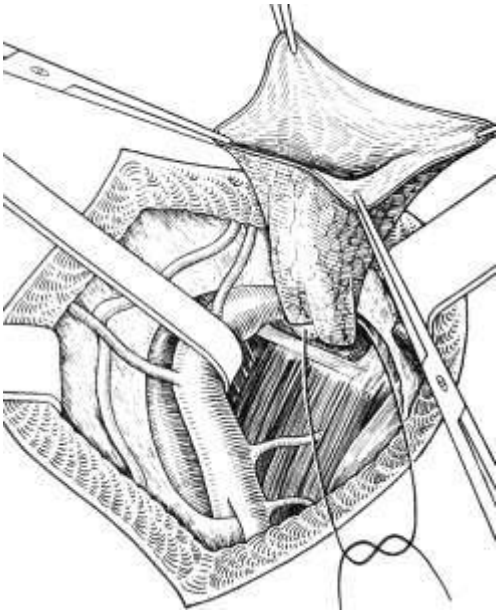

Рис. 11. Способ грыжесечения по Бассини при бедренной грыже.

Недостатками бедренного способа Бассини являются оставление длинной культи грыжевого мешка и неполная ликвидация бедренного канала, а также сшивание паховой связки, не с лонной связкой, а с гребешковой мышцей. Результатом является достаточно большое количество рецидивов.

Паховые способы закрытия грыжевых ворот при бедренной грыже подразделяются на следующие:

а) Руджи-Парлавеччио является основным классическим паховым способом операции при бедренной грыже.

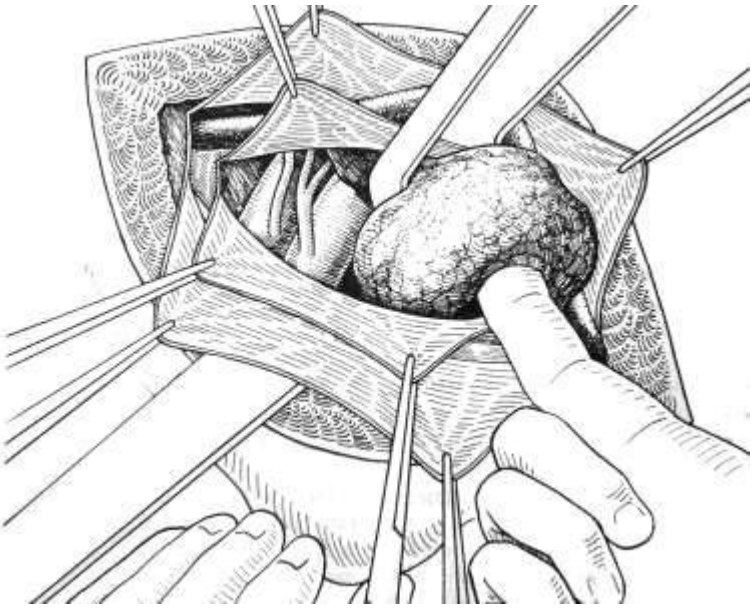

Рис.12 Способ операции Руджи- Парлавеччио при бедренной грыже

При пластике накладывают швы между лонной и паховой связками, начиная со стороны бедренной вены и двигаясь медиально. Швы завязывают. Вторым рядом швов захватывают внутреннюю косую и поперечную мышцы, а также верхний край поперечной фасции подшивают их к паховой связке. Семенной канатик или круглую связку матки укладывают на мышцы и далее производят пластику передней стенки пахового канала, при этом верхний край рассеченного апоневроза наружной косой мышцы живота пришивают к лонному бугорку и паховой связке, сверху пришивают нижний край апоневроза с формированием дубликатуры.

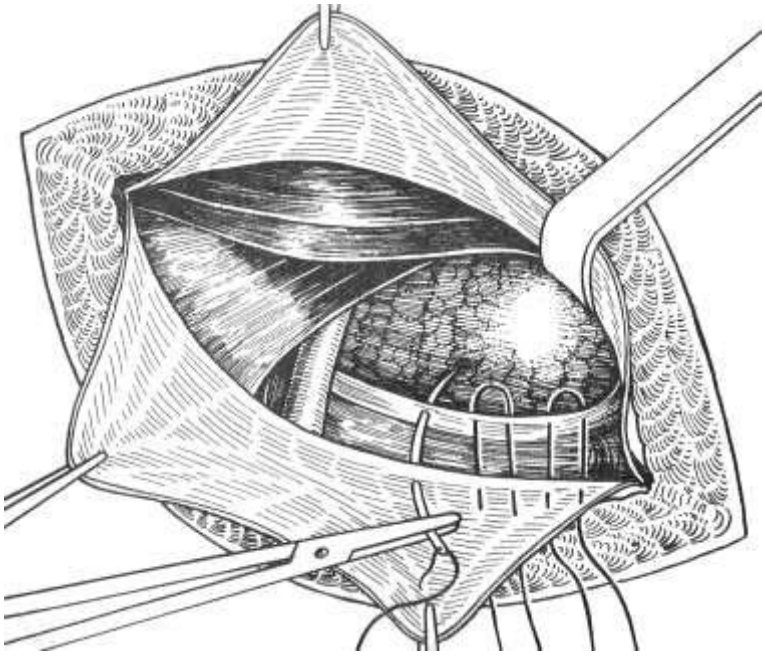

Рис.13 Способ пластики бедренного канала по Руджи-Парлавеччио.

б) способ Мак-Вея применяется для пластики бедренных грыж через паховый доступ, а также может применяться для пластики паховых грыж при разрушенной, разволокненной паховой связке.

в) аллопластический способ Лихтенштейн целесообразен при лечении рецидивной бедренной грыжи, когда после грыжесечения и удаления грыжевого мешка в просвет бедренного канала вводят полипропиленовую сетку, свернутую в виде рулона. Затем ее подшивают отдельными швами к паховой и гребешковой связкам без натяжения вышеуказанных структур.

Кроме того, возможно применение лапароскопического способа операции, при этом методика вмешательства не отличается от таковой при паховой грыже.

Пупочная грыжа.

Пупочной грыжей называют выхождение органов брюшной полости через дефект брюшной стенки в области пупка.

Пупочная грыжа у взрослых занимает третье место по частоте после паховой и послеоперационной грыжи, чаще встречается после 40 лет и, преимущественно, бывает у женщин.

Рис.14. Пупочная грыжа у женщины.

Величина грыжи может быть различной, чаще они небольшие –не более 4-5см в диаметре, но могут достигать и диаметра в 20-30см. Грыжевые ворота при этом обычно невелики и редко превышают10 см в диаметре. Грыжевые ворота обычно имеют округлую или овальную форму. Пупочные грыжи часто сочетаются с диастазом прямых мышц живота и грыжами белой линии живота.

Содержимым грыжевого мешка обычно являются пряди большого сальника и петли тонкой кишки, значительно реже содержимым может быть толстая кишка, печень, желчный пузырь, желудок и даже двенадцатиперстная кишка.

Диагностика пупочной грыжи обычно не представляет больших сложностей из-за появляющегося при натуживании или в вертикальном положении больного и

исчезающего в горизонтальном положении.

Способы пластики передней брюшной стенки при пупочной грыже

1.Натяжная пластика собственными тканями больного с созданием дубликатуры в продольном направлении (Сапежко) и поперечном направлении (Мейо) с ликвидацией пупка.

2. Способ Лексера с сохранением пупка – при небольших пупочных грыжах у молодых пациентов с нормальной массой тела.

3. Сочетанная пластика передней брюшной стенки местными тканями с подкреплением синтетическим полипропиленовым эндопротезом sub lay или in lay

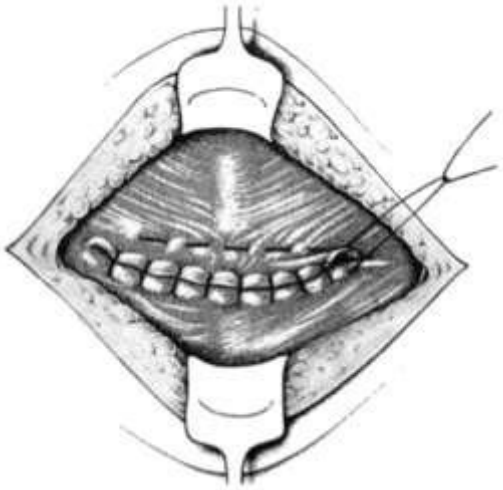

Рис.1 5 Способ пластики грыжевых ворот прпупочной грыже по Мэйо.

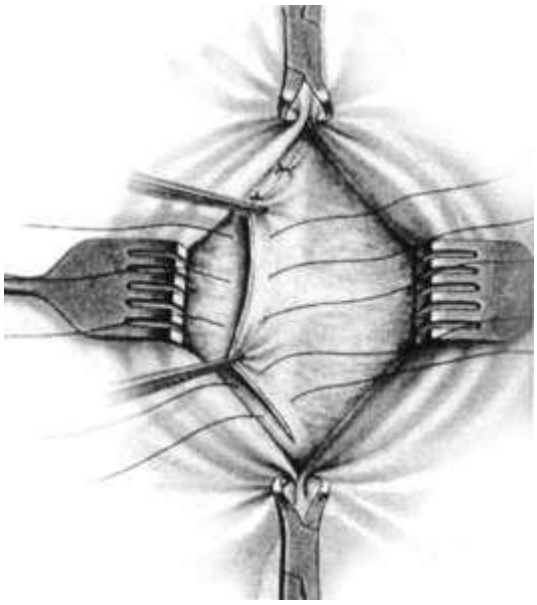

Рис.16 Способ пластики по Сапежко при пупочной грыже

Грыжи белой линии живота.

Предпосылкой образования грыжи белой линии живота является расширение и ослабление белой линии.

На начальной стадии грыжи белой линии живота могут даже не иметь грыжевого мешка и представляют собой выпячивания предбрюшинного жира, которые называют предбрюшинными липомами, хотя они не имеют никакого отношения к истинным доброкачественным опухолям из жировой ткани.

При дальнейшем развитии грыжи в грыжевые ворота вслед за предбрюшинным жиром втягивается прилежащая париетальная брюшина в виде конуса, при дальнейшем увеличении грыжи образуется типичный грыжевой мешок. Чаще всего содержимым грыжи белой линии живота является прядь большого сальника, реже– круглая связка печени и другие органы брюшной полости. Грыжевые ворота обычно узкие, что вызывает травматизацию внутренних органов, выходящих в грыжевой мешок, вследствие этого грыжа часто становится невправимой.

Классификация диастаза прямых мышц живота и грыж белой линии (Егиев В.Н. и соавт., 2008)

Степени диастаза в зависимости от его величины на уровне середины между пупком и мечевидным отростком: 1 степень до 5 – 7 см.

2 степень более 5 – 7 см,

3 степень отвислый живот в сочетании с широким диастазом.

Грыжа белой линии подразделяются на:

… надчревные или эпигастральные (81,5%),

…параумбиликальные (15,1%),

…гипогастральные (менее 0,3%),

…множественные (3,1%).

При пластике грыж белой линии живота больших размеров используют пластические способы Мэйо и Сапежко, описанные выше. Также возможно укрепление линии швов аллопластическим способом (подапоневротическим размещением полипропиленовой сетки).

Послеоперационные грыжи

Послеоперационные грыжи – это грыжи, грыжевыми воротами у которых являются дефекты передней брюшной стенки, возникшие после выполненных ранее оперативных вмешательств (послеоперационные рубцы, отверстия для дренажей, тампонов).

По величине грыжевого выпячивания, по классификации К.Д. Тоскина и В.В. Жебровского (1980), послеоперационные грыжи подразделяются на следующие:

-малая (локализация в одной области без изменения конфигурации живота),

- средняя, занимающая часть какой-либо области живота, выпячивая ее,

- обширная, полностью занимающая какую-либо область брюшной стенки, деформирующая живот,

- гигантская, занимающая несколько областей и значительно деформирующая живот.

Классификация Chevrel J.P., Rath A.M. (SWR-classification), (1999) признана наиболее

обоснованной на XXI Международном конгрессе герниологов в Мадриде в 1999 году. Послеоперационные грыжи классифицируются по трем параметрам - локализации, ширине грыжевых ворот и наличию рецидива.

По локализации: срединная (M); боковая (L); сочетанная (ML).

По ширине грыжевых ворот: W1 (до 5 см); W2 (5-10 см); W3 (10-15 см); W4 (более 15 см).

По частоте рецидивов: R1; R2; R3; R4 и более.

При послеоперационных грыжах живота в области грыжевого дефекта, по данным современных способов визуализации: УЗИ и компьютерной томографии, выделяют **три наиболее часто встречающихся варианта нарушения топографии брюшной стенки**:

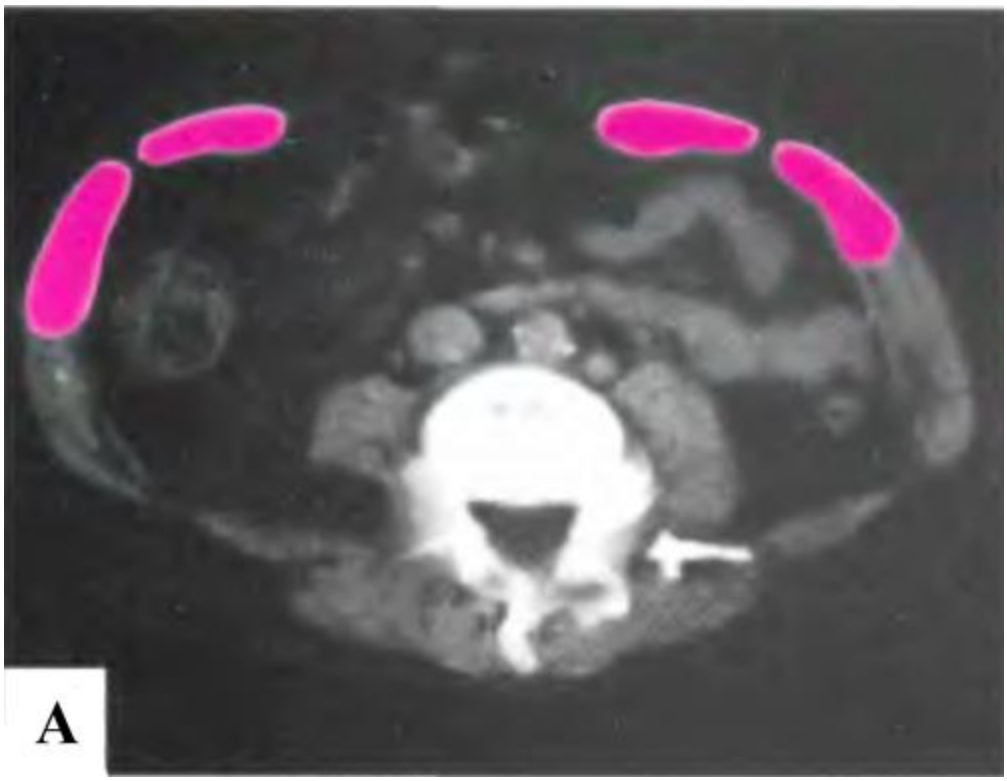

Рис. 17 Вариант А**:** грыжевой дефект по средней линии живота образован медиальными краями прямых мышц, разобщенными вследствие разрушения белой линии при формировании грыжи, без нарушения целостности самих мышц;

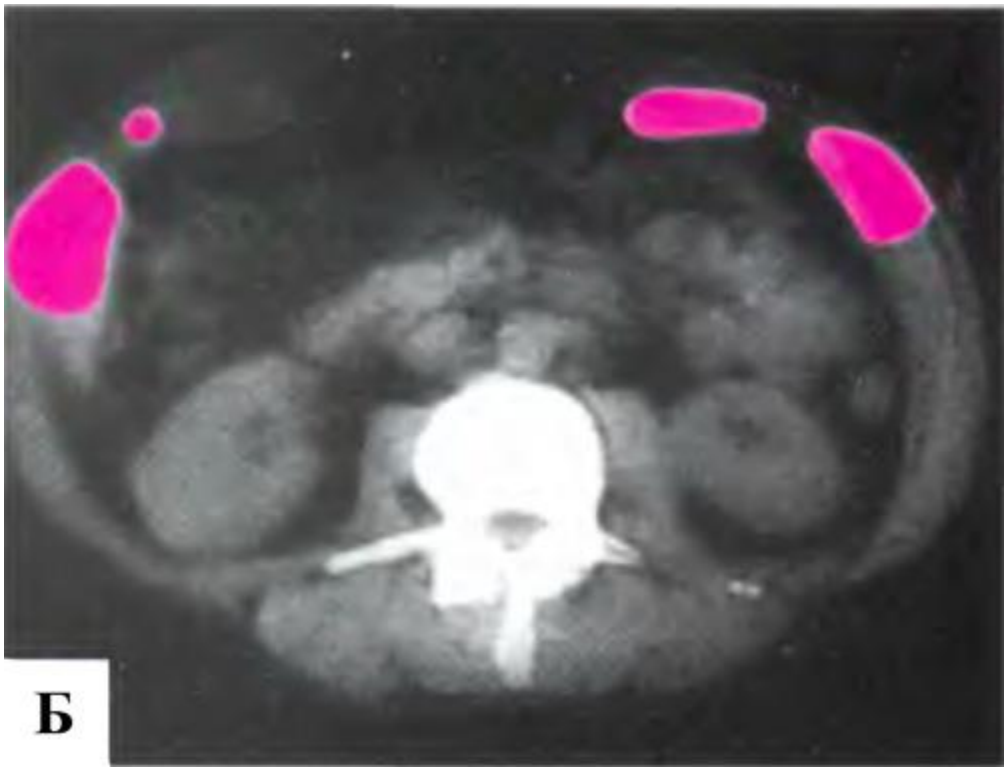

Рис. 18 Вариант Б**:** топография грыжевого дефекта характеризуется не только разрушением белой линии, но и нарушением анатомической целостности и непрерывности прямых или боковых мышц брюшной стенки и их апоневротических футляров;

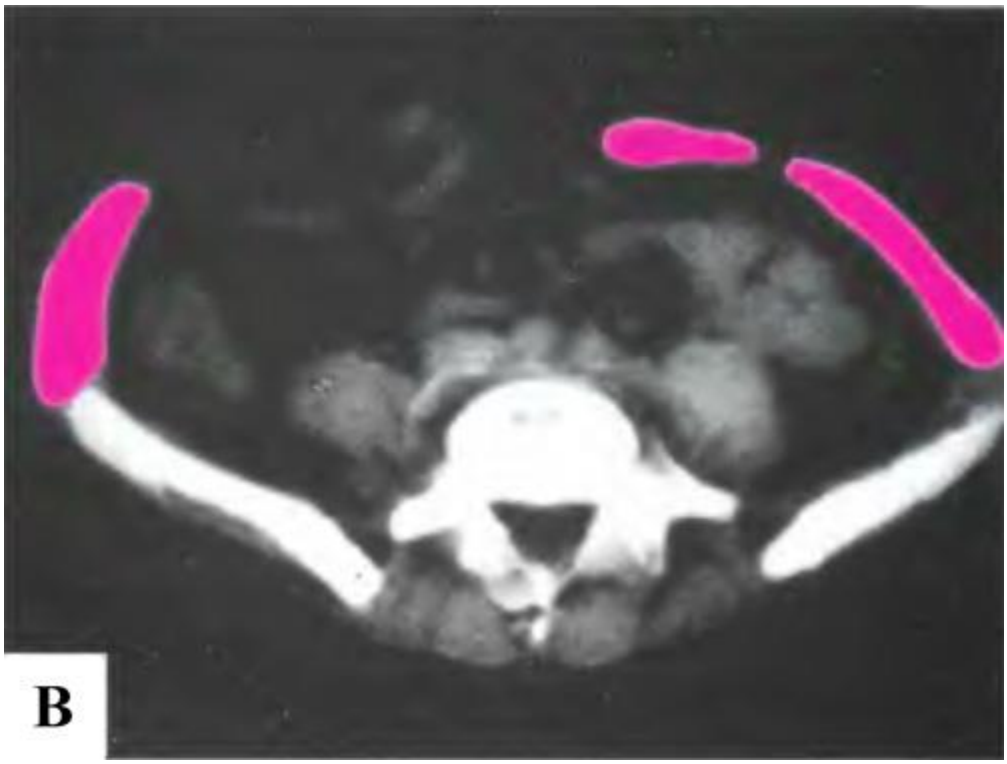

Рис.19 Вариант В: топография грыжевого дефекта имеет признаки первого и второго варианта, но отличается обширным по площади дефектом тканей брюшной стенки (15х15 см и более), неправильной формой и выраженными явлениями атрофии и истончения мышц и апоневротических структур.

Рис.20 Фото Пациентка К. 49 лет гигантской послеоперационной вентральной грыжей (масса тела 120 кг при росте 158 см)

Диагностика типа послеоперационных грыж не представляет трудностей и не отличается от всех клинических симптомов, присущих вентральным грыжам живота. Учитывая приведенные выше критерии, с использованием данных УЗИ и компьютерной томографии, до операции определяют наличие анатомической возможности и технических условий для выполнения радикального или паллиативного способа герниопластики. Выбор способа герниопластики должен проводиться с обязательным учетом величины основного критерия сложности грыжи по SWR-classification: ширины грыжевых ворот.

Основная сложность послеоперационного периода при использовании способов натяжной пластики при лечении гигантских послеоперационных грыж – это

предупреждение развития компартмент-синдрома или синдрома повышенного внутрибрюшного давления с последующей острой дыхательной недостаточности.

В связи с этим разработаны и внедрены следующие принципы предоперационной подготовки больных обширными и гигантскими послеоперационными грыжами:

1. Коррекция и лечение сопутствующих заболеваний: сахарного диабета, артериальной гипертонии, кардиотропная терапия.
2. Обязательное исследование ФВД: ЖЕЛ, резервов дыхания, минутного объема без компрессионного бандажа и с ним.
3. Занятия ЛФК, дыхательной гимнастикой
4. По показаниям лечение бронхолитиками парэнтерально или в ингаляциях
5. Профилактика нагноения послеоперационной раны в виде ежедневной санации передней брюшной стенки растворами антисептиков (40% раствор этилового спирта, 0,02% раствор хлоргексидина).
6. Профилактика послеоперационных тромбоэмболических осложнений (эластическая компрессия голеней, исследование показателей системы гемостаза, прием дезагрегантов).

Так же, как и при пластике дефектов передней брюшной стенки при любых вентральных грыжах, при лечении лечении больных послеоперационными грыжами применяют как способы натяжной , так и ненатяжной пластик. К ним относятся следующие методы:

1. Собственными тканями пациента путем сшивания краев апоневроза по типу «край в край» или с созданием дубликатуры (аналогично способу Сапежко при лечении пупочной грыжи).
2. С подкреплением ушитых «край в край» краев апоневроза полипропиленовым синтетическим протезом inlay (с обязательным дренированием полости «над сеткой».
3. При невозможности сведения краев апоневроза протезирование дефекта композитной сеткой с последующим обязательным дренированием подкожно-жирового слоя.

.

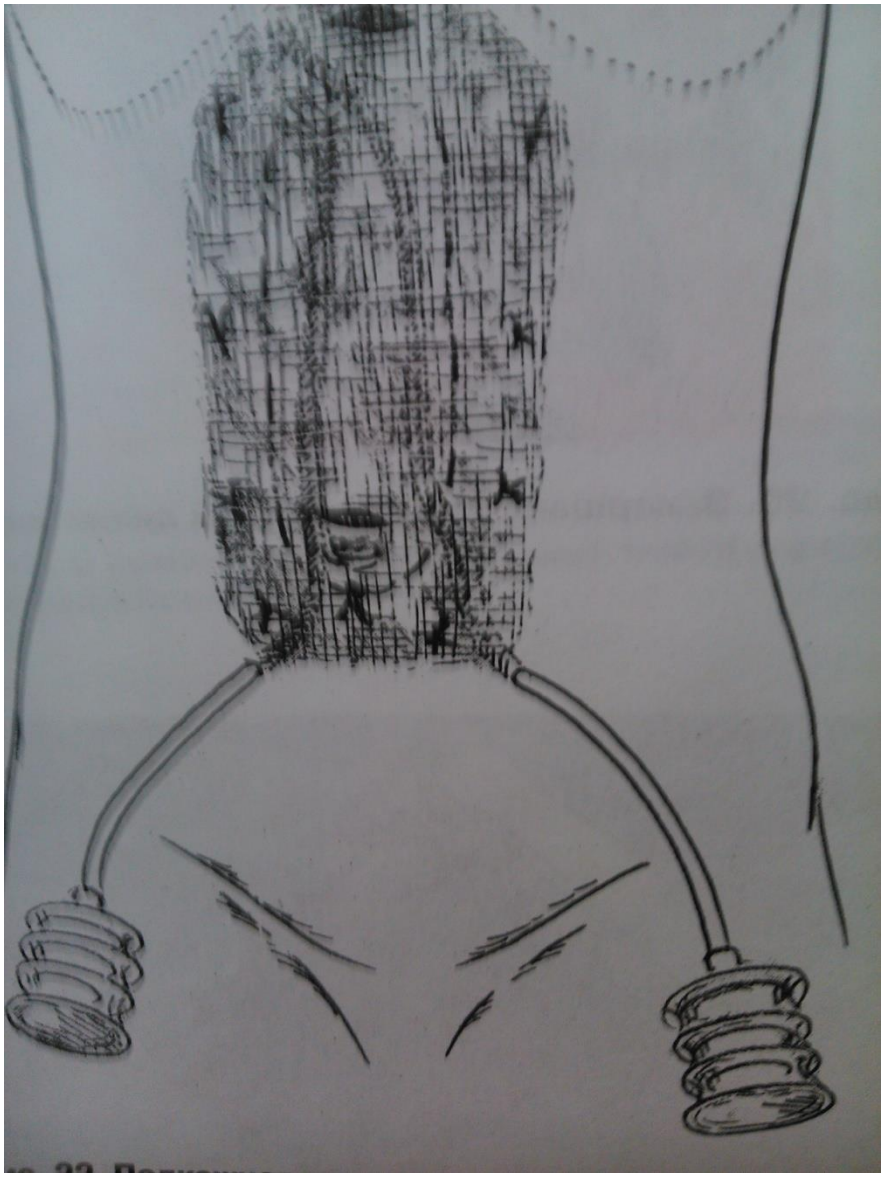

Рис. 21 Схема дренирования подкожно-жировой клетчатки над установленным полипропиленовым протезом по способу inlay .

ВНУТРЕННИЕ ГРЫЖИ ЖИВОТА.

В курсе факультетской хирургии изучаются ДИАФРАГМАЛЬНЫЕ грыжи – это грыжи живота с выходом внутренних органов в грудную полость через щели или дефекты диафрагмы.

Они подразделяются на истинные и ложные грыжи.

Первая группа *истинных г*рыж характеризуется наличием грыжевого мешка, покрывающего вышедшие из брюшной полости органы. Грыжи появляются при повышении внутрибрюшного давления, а грыжевыми воротами являются существующие отверстия в диафрагме (врожденные грыжи, обусловленные недоразвитием мышечного слоя диафрагмы в области пояснично-реберного треугольника (чаще – слева) Бохдалека, парастернальные грыжи Ларрея, Морганьи) или приобретенные в процессе жизни.

Ложная диафрагмальная грыжа это грыжа, когда выходящие из брюшной полости в грудную полость органы не имеет брюшинного покрова.

Они также подразделяются на врожденные и приобретенные посттравматические разрывы диафрагмы, как в сухожильной так и мышечной ее части.

Грыжи пищеводного отверстия диафрагмы (ГПОД).

Отдельную группу внутренних грыж живота составляют *грыжи пищеводного отверстия диафрагмы (ГПОД).*

Грыжи пищеводного отверстия диафрагмы подразделяются на две большие группы. Основным признаком, по которому дифференцируется ГПОД, является положение кардиального отдела желудка при образовании грыжи.

1) *Скользящие (аксиальные) грыжи* с перемещением кардии вверх и участием ее в образовании грыжевого мешка.

Они делятся, по классификации Б.В.Петровского и Н.Н.Каншина, на следующие:

а) пищеводные,

б) кардиальные.

В) кардиофундальные,

б) гигантские (субтотальные или тотальные желудочные),

в) с формированием приобретенного короткого пищевода на фоне пептического

рефлюкс-эзофагита.

Если кардия располагается выше уровня диафрагмы на 4 см , говорят о 1-й степени короткого пищевода, если более чем на 4 см от уровня диафрагмы – о 2-й степени). При присоединении признаков пептического рефлюкс – эзофагита может идти речь о развитии гастроэзофагеальной рефлюксной болезни на фоне недостаточности нижнего пищеводного сфинктера

2) Параэзофагеальная грыжа ПОД – это тип грыж,….

… когда кардия и желудочно-диафрагмальная связка остаются в брюшной полости , а грыжевой мешок перемещается вдоль оси пищевода в средостенье через расширенное отверстие в диафрагме. Подразделяются на следующие:

- фундальные.
- антральные. (2% больных).

Параэзофагеальные грыжи подразделяются на 4 типа.

1-й, наиболее часто встречающийся связан с перемещением абдоминального отдела пищевода в заднее средостенье и расширением его.

2 тип грыж связан с перемещением грыжевого мешка, содержащего дно или весь желудок , в заднее средостенье.

При 3 типе параэзофагеальных грыж наблюдается частое сочетание скользящей грыжи с грыжей 1 и 2 типа. Часто возникают у пациентов морбидным ожирением.

При 4 типе грыж в заднем средостенье располагается грыжевой мешок, содержащий не только желудок, но и петли кишок, селезенка и другие органы.

Частое и грозное осложнение этого типа грыж – ущемление грыжевого содержимого в воротах с некрозом стенки желудка и перфорацией стенки.

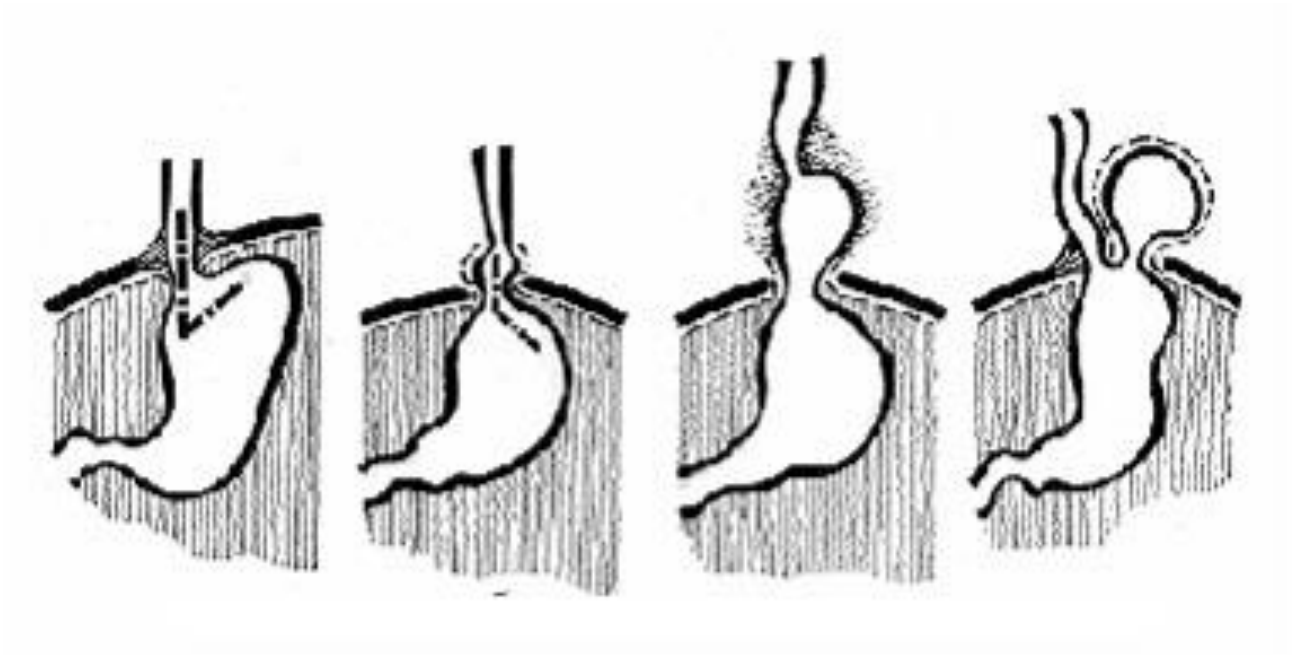

1. 2. 3. 4.

Рис. 21 Схемы нормального острого угла Гисса -1,
тупого угла Гисса – 2,
скользящей грыжи ПОД – 3,
параэзофагеальной грыжи ПОД.

Клинические симптомы скользящей ГПОД.

1. Могут быть связаны с симптомами рефлюкс – эзофагита (больной жалуется на изжогу, боли жгучего характера за грудиной, отрыжку срыгивания).
2. Возможно развитие, так называемого, оккультного кровотечения путем диапедеза из язв и эрозийпри пептическом эзофагите.

Методы диагностики скользящей ГПОД.

1. Полипозиционное рентгенологическое исследование позволяет выявить следующие признаки:

-продолжение складок слизистой оболочки желудка выше диафрагмы,

-развернутый угол Гисса,

- расположение кардии выше диафрагмы.
- уменьшение газового пузыря,
- наличие или отсутствие укороченного пищевода (Баррета).

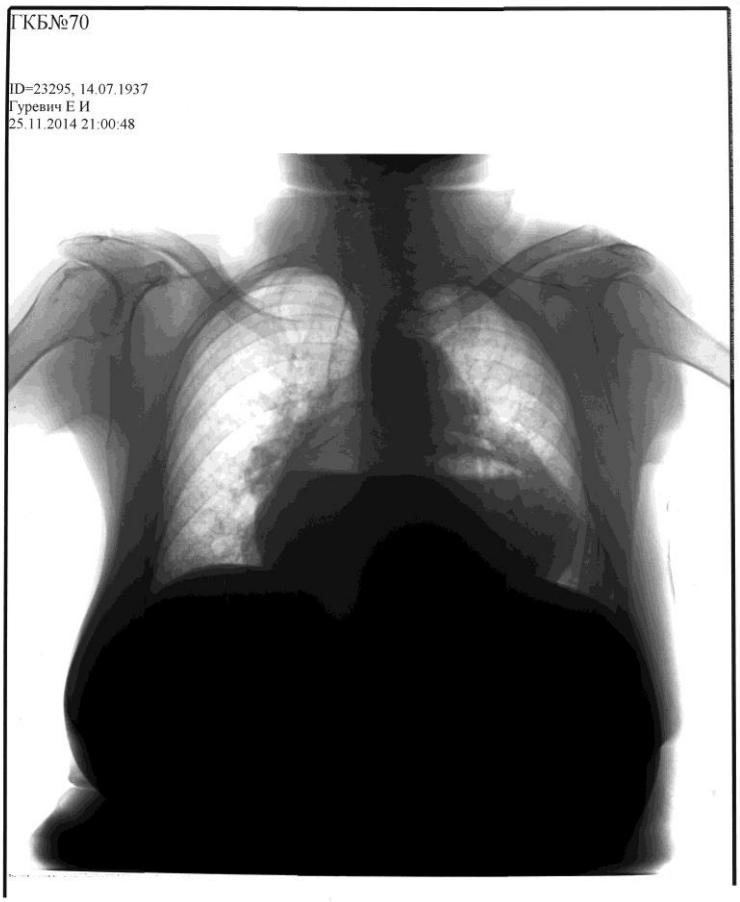

Рис. 22 Бесконтрастная обзорная рентгенография больной Г. 77 лет при тотальной желудочной скользящей грыже ПОД с формированием короткого пищевода.

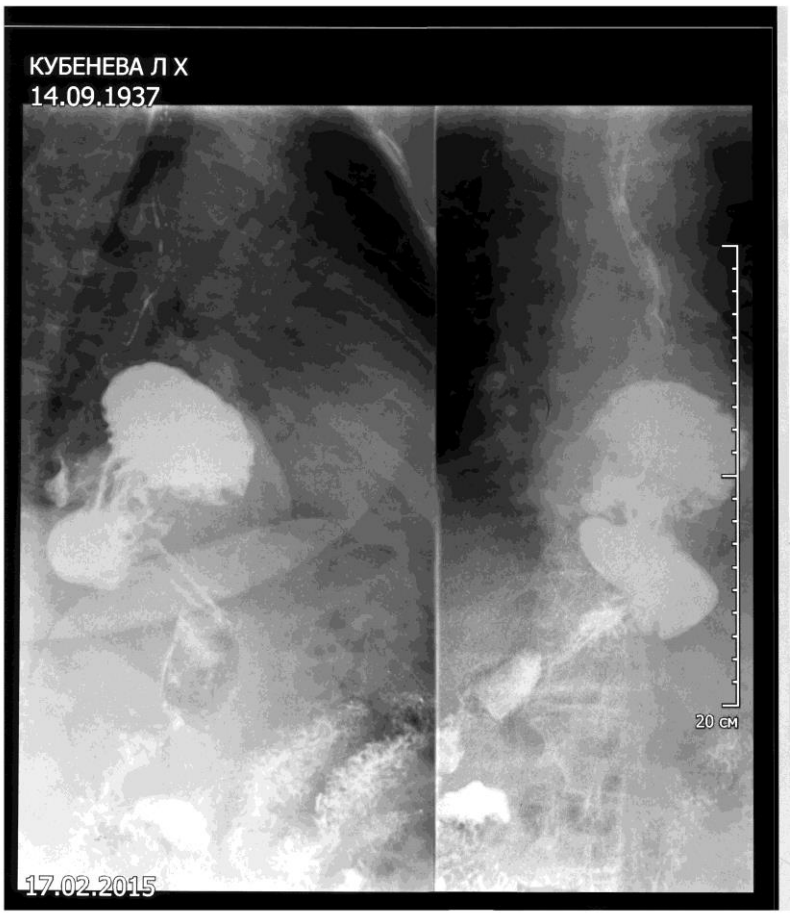

Рис. 23. Рентгенограмма с приемом контрастного вещества при скользящей ГПОД (кардиофундальной)

2. Эзофагоскопия с признаками изменений слизистой дистальных отделов пищевода, вплоть до язв, эррозий, пролабирование в просвет пищевода складок слизистой оболочки желудка.

Показаниями к хирургическому лечению *скользящих грыж ПОД* служат кровотечение, развитие пептической стриктуры пищевода, безуспешность многочисленных курсов консервативной терапии, частые обострения пептического рефлюкс-эзофагита.

Показаниями к хирургическому лечению *параэзофагеальных грыж ПОД* являются грыжи II, III , IV типов, так как эти виды грыж часто имеют тенденции ущемляться.

Этапы хирургического лечения ГПОД

1. Низведение желудка или других органов в брюшную полость.
2. Сшивание ножек диафрагмы позади пищевода.
3. Выполнение селективной проксимальной ваготомии.
4. При укорочении пищевода – клапанная гастропликация.
5. При сочетании с недостаточностью нижнего пищеводного сфинктера – фундопликация в различных модификациях (по Ниссену, по Dor, по Andre Toupet , по Черноусову).

Рис.24 Схема операции фундопликации по Ниссену из лапаротомного доступа.

Рис. 25 Операция фундопликация по Ниссенулапароскопическим доступом

ОСЛОЖНЕНИЯ НАРУЖНЫХ ГРЫЖ ЖИВОТА

Невправимость грыжи - это состояние, когда грыжевое выпячивание не удается вправить в брюшную полость.

Причинами развития невправимости грыж являются следующие :

- частые ущемления,
- длительный анамнез заболевания,
- ношение бандажа.

Невправимые грыжи более склонны к развитию осложнений, чем вправимые, наличие спаечно-рубцового процесса в грыжевом мешке способно обусловить развитие спаечной кишечной непроходимости. Лечение невправимых грыж плановое оперативное, способы операций аналогичны таковым при вправимых грыжах.

Ущемление.

Ущемление грыжи – наиболее грозное из осложнений, оно связано со сдавлением грыжевого содержимого в грыжевых воротах.

Ущемлению может подвергнуться любой орган брюшной полости, чаще – петля тонкой кишки или большой сальник.

Частота ущемленных грыж:

...45% - паховые,

…20% - послеоперационные,

…15% - пупочные,

…15% - бедренные, 5% белой линии и пр.

По механизму ущемления грыжи классифицируются на следующие:

А. **эластическое** - в результате внезапного сильного повышения внутрибрюшного давления (при подъеме тяжести, кашле, натуживании и т.п.) Чем уже грыжевые ворота, тем вероятность ущемления выше.

В. к**аловое**– в результате перерастяжения одной из петель кишки, находящейся в грыжевом мешке каловыми массами. При присоединении механизма компрессии содержимого *грыжевыми воротами ущемление становится* ***смешанным.***

Пропотевший в просвет грыжевого мешка транссудат образует «грыжевые воды», сначала прозрачные, при присоединении микробной флоры – мутные и впоследствии – гнойные.

«Грыжевые воды» – признак, характерный для ущемления грыжи!

Ущемление кишки является одной из форм странгуляционной кишечной непроходимости, поэтому в дальнейшем присоединяются и симптомы непроходимости– схваткообразные боли в животе, задержка отхождения стула и газов, тошнота и рвота.

С течение времени боли могут становится меньше, что может быть связано с некрозом кишки и нервных окончаний, а также с угнетением перистальтики. Однако, состояние больного продолжает ухудшаться, нарастают метаболические нарушения, интоксикация, гемодинамические нарушения, рвота приобретает «каловый» характер. Присоединяющийся перитонит значительно утяжеляет состояние больного и ухудшает прогноз. Появление отека тканей грыжевого мешка и гиперемии кожи над ним свидетельствуют о развитии флегмоны грыжевого мешка.

При эластическом ущемлении клиническая картина обычно развивается бурно и быстро прогрессирует, при каловом ущемлении клиническая картина развивается медленнее.

Таким образом, осложнениями ущемления грыжи являются следующие:

1. Флегмона грыжевого мешка.
2. Острая странгуляционная кишечная непроходимость (сдавление сосудов брыжейки кишки).
3. Распространенный перитонит.

Редкими формами ущемления грыж могут служить пристеночное ущемление кишки (Рихтера) и ретроградное ущемление (Майдля).

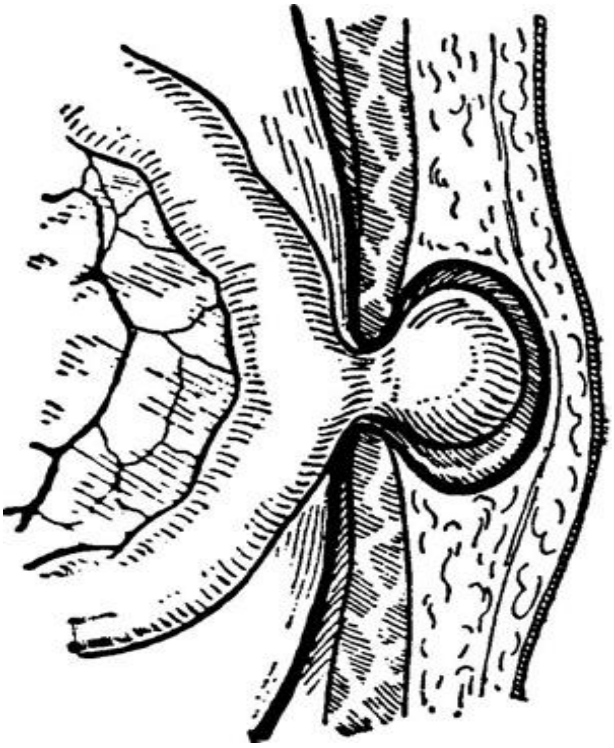

Рис. 26 Пристеночное ущемление кишки (Рихтера)

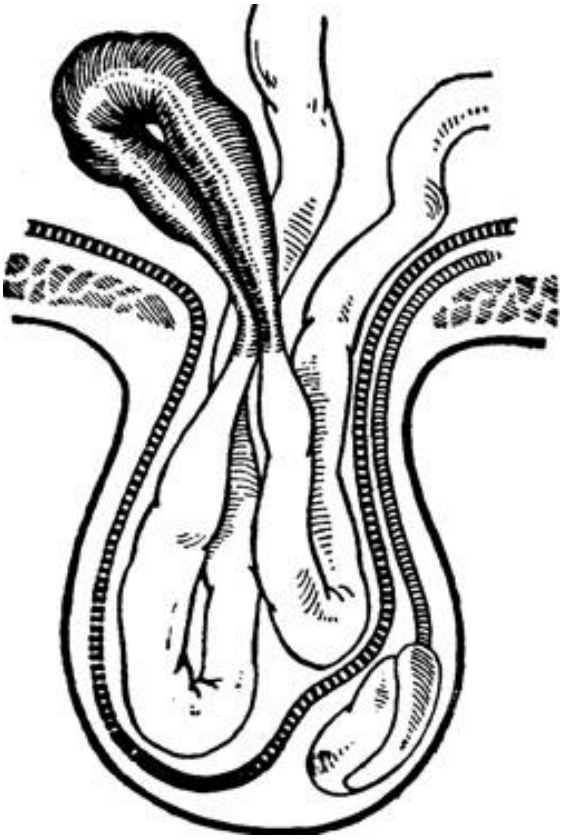

Рис.27 Ретроградное ущемление кишки (Майдля)

Насильственное вправление грыжи категорически ЗАПРЕЩЕНО!

Оно чревато повреждением грыжевого содержимого, разрывом грыжевого мешка, вправлением некротизированного участка кишки и т.п.

При самопроизвольном вправлении больной нуждается в госпитализации и динамическом наблюдении. Если у пациента нарастают клинические симптомы осложнения ущемленной грыжи, если следует экстренно оперировать!

В противном случае, следует выполнять операцию грыжесечение в плановом порядке.

Ущемленная грыжа является ПОКАЗАНИЕМ к экстренному хирургическому лечению больного. Оперативное лечение ущемленной грыжи имеет свои характерные особенности.

Особенности хирургического лечения ущемленной грыжи.

1 этап - послойное рассечение тканей над грыжевым мешком.

2 этап - вскрытие грыжевого мешка, аспирация грыжевых вод, фиксация ассистентом в ране ущемленного органа!

Если в момент начала операции или при вводном наркозе произошло самопроизвольное вправление ущемленного органа, следует его обнаружить для оценки жизнеспособности…

… через герниолапаротомную рану,

… лапароскопически, или … при лапаротомии.

3 этап - рассечение ущемляющего кольца.

4 этап - определение жизнеспособности ущемленных органов.

Если петля кишки признана жизнеспособной, ее погружают в брюшную полость.

5 этап - резекция нежизнеспособных органов, отступив от зоны некроза 35-50 см в проксимальном направлении и 10 – 15 см в дистальном.

6 этап – пластика грыжевых ворот наиболее простыми и малотравматичными способами.

Показаниями к срединной лапаротомии при ущемленной грыже являются следующие:

- 1.- выраженный спаечный процесс в брюшной полости, не позволяющий вывести через герниотомический доступ необходимые для резекции участки кишки,
- 2.-необходимость резекции терминального отдела подвздошной кишки с илеотрансверзоанастомозом,
- 3.- некроз слепой и сигмовидной кишок,
- 4.- распространенный перитонит или ОКН,
- 5. - флегмона грыжевого мешка.

При флегмоне грыжевого мешка пластику не выполняют. Рану ведут « открытым способом».

Другими осложнения грыжи являются такие, как:

Копростаз – застой каловых масс в петле толстой кишки, являющейся содержимым грыжевого мешка.

Воспаление и флегмона грыжевого мешка

Повреждение грыжевого выпячивания

Новообразования (из стенки мешка – фибромы, липомы, из органа, расположенного в грыжевом мешке).

Инородные тела в грыжевом мешке .

ЗАКЛЮЧЕНИЕ.

Современные технологии производства высокомолекулярных полимеров открыли новые возможности для хирургического лечения грыж в плане уменьшения числа послеоперационных осложнений и роста количества выполненных во всем мире плановых грыжесечений.

Но… последняя глава в истории об анатомии и оперативном лечении грыж еще не написана.

LloydMiltonNyhus, 1986

Тесты по теме: «Наружные и внутренние грыжи живота».

Выберите один или несколько правильных ответов.

1.При лечении пупочных грыж используется натяжная пластика пластика по:

1) Сапежко;
2) Лекснеру;
3) Мейо;
4) Мартынову;
5) Спасокукоцкому;
6) Бассини

2. Скользящая грыжа- это когда:

1) орган брюшной полости «скользит» в грыжевой мешок;
2) в грыжевом мешке червеобразный отросток;
3) в грыжевом мешке яичник и маточная труба;
4) в грыжевом мешке липома;
5) в грыжевом мешке тонкая кишка,
6) когда стенку грыжевого мешка образует стенка органа, лишь частично покрытого брюшиной.

3. При прямых паховых грыжах наблюдают:

1) слабость апоневроза наружной косой мышцы живота;
2) слабость или истончение поперечной фасции;
3) истончение паховой связки;
4) слабость поперечной мышцы;
5) слабость внутренней косой мышцы.

4. Пластику по способу Литенштейн выполняют при грыжах:

1) пупочных;
2) послеоперационных;

3) бедренных;
4) паховых;
5) белой линии живота.

5. ПРИ КОСОЙ ПАХОВОЙ ГРЫЖЕ ГРЫЖЕВОЙ МЕШОК НАХОДИТСЯ:

1) медиально от семенного канатика;

2) латерально от семенного канатика;

3) среди элементов семенного канатика;

4) ниже паховой складки;
5) в мышечной лакуне.

6. При косой паховой грыже грыжевой мешок выходит через:

1) латеральную паховую ямку,
2) медиальную паховую ямку
3) сосудистую лакуну,
4) запирательное отверстие

7. ТЕРМИН « РИХТЕРОВСКОЕ УЩЕМЛЕНИЕ» ОБОЗНАЧАЕТ:

1) ретроградное ущемление кишки

2) каловое ущемление

3) эластическое;
4) пристеночное ущемление кишки.

8. ДЛЯ ДИФФЕРЕНЦИРОВАНИЯ НЕВПРАВИМОЙ ПАХОВО-МОШОНОЧНОЙ ГРЫЖИ С ВОДЯНКОЙ ЯИЧКА НЕОБХОДИМО ПРОИЗВЕСТИ:

1) контрастное исследование мочевого пузыря;

2) пальцевое исследование прямой кишки;

3) диафаноскопию или УЗИ мошонки;
4) обзорную рентгеноскопию брюшной полости;
5) лапароскопию.

9. ПРИ САМОПРОИЗВОЛЬНОМ ВПРАВЛЕНИИ УЩЕМЛЕННОЙ ГРЫЖИ НЕОБХОДИМА:

1) лапаротомия с ревизией кишечника;
2) тщательное наблюдение за больным в условиях хирургического стационара;
3) экстренная операция грыжесечение;
4) больного отпустить домой с повторным осмотром через 1 сутки;
5) выполнить лапароскопию.

10. НЕВПРАВИМОСТЬ ГРЫЖИ ЗАВИСИТ ОТ СЛЕДУЮЩИХ ФАКТОРОВ:

1) спаек между вышедшими в грыжевой мешок органами и стенкой мешка;
2) количества петель тонкой киши в грыжевом мешке;
3) несоответствия вышедших в грыжевой мешок органов размеру грыжевых ворот;
4) состояния соединительной ткани;
5) размеров грыжевого мешка.

11. ДЛЯ ПОСЛЕОПЕРАЦИОННОЙ ВЕНТРАЛЬНОЙ ГРЫЖИ ХАРАКТЕРНЫ:

1)локализация грыжевого мешка вблизи кожного послеоперационного рубца;

2) широкие грыжевые ворота;

3) редкое ущемление;

4)все перечисленное верно.

12 ОСОБЕННОСТЬЮ СКОЛЬЗЯЩЕЙ ГРЫЖИ ЯВЛЯЕТСЯ :

1) участие в образовании грыжи мезо-перитонеально расположенного органа;

2) наличие грыжевого содержимого;

3) участие в образовании грыжи интра-перитонеально

расположенного органа;

4) отсутствие грыжевого содержимого;

5) участие в образовании грыжи липомы.

13. ВЕРХНЕЙ СТЕНКОЙ ПАХОВОГО КАНАЛА ЯВЛЯЕТСЯ:

1) поперечная фасция грыжи;

2) апоневроз наружной косой мышцы живота;

3) Пупартова связка;

4) свободной край внутренней косой и поперечной мышцы живота;

5) связка Куппера.

14. ПРИ ПОСТУПЛЕНИИ БОЛЬНОГО С РИХТЕРОВСКИМ УЩЕМЛЕНИЕМ НЕОБХОДИМО:

1) наблюдение в течение 1-2 часов для уточнения диагноза;

2) срочная операция;

3) плановая операция;

4) консервативное лечение;

5) вправление грыжи.

15. НАЛИЧИЕ ГРЫЖЕВЫХ ВОД – ПРИЗНАК:

1) невправимости грыжи.

2) длительных сроков существования грыжи

3) ущемления грыжи.

16. ПРИ УЩЕМЛЕНИИ КИШКИ В ГРЫЖЕ РАЗВИВАЕТСЯ НЕПРОХОДИМОСТЬ:

1)ПАРАЛИТИЧЕСКАЯ

2) ОБТУРАЦИОННАЯ

3) СТРАНГУЛЯЦИОННАЯ

4) СПАСТИЧЕСКАЯ

5) ДИНАМИЧЕСКАЯ

17. СИМПТОМАМИ СКОЛЬЗЯЩЕЙ ГРЫЖИ ПИЩЕВОДНОГО ОТВЕРСТИЯ ДИАФРАГМЫ ЯВЛЯЮТСЯ:

1. СИМПТОМЫ РЕФЛЮКС – ЭЗОФАГИТА (ИЗЖОГА, БОЛИ ЖГУЧЕГО ХАРАКТЕРА ЗА ГРУДИНОЙ, ОТРЫЖКА, СРЫГИВАНИЯ).

2. ОККУЛЬТНОЕ КРОВОТЕЧЕНИЕ ПУТЕМ ДИАПЕДЕЗА ИЗ ЯЗВ И ЭРОЗИЙ ПРИ ПЕПТИЧЕСКОМ ЭЗОФАГИТЕ.

3. ВСЕ ПЕРЕЧИСЛЕННОЕ ВЕРНО

18. ПОКАЗАНИЕМ К ЭКСТРЕННОЙ ОПЕРАЦИИ ПРИ САМОПРОИЗВОЛЬНОМ ВПРАВЛЕНИИ УЩЕМЛЕННОЙ ГРЫЖИ ЯВЛЯЕТСЯ:

1) дефект апоневроза передней брюшной стенки;

2) появление перитонеальных признаков;

3) повышение температуры;

4) дизурические явления;

5) сам факт самопроизвольного вправления.

19. Скользящие (аксиальные) грыжи ПОД – это:

1) грыжи с перемещением кардиального отдела желудка по оси пищевода в заднее средостенье и участием в образовании грыжевого мешка.

2) когда кардия и желудочно-диафрагмальная связка остаются в брюшной полости, а грыжевой мешок перемещается вдоль оси пищевода в средостенье через расширенное отверстие в диафрагме:

20. Скользящие (аксиальные) грыжи ПОД – это:

1).кардиофундальные,

2)тотальные желудочные,
3) с формированием приобретенного короткого пищевода на фоне пептического рефлюкс-эзофагита
4)все утверждения верны

21. ПРИ НЕЖИЗНЕСПОСОБНОЙ ПЕТЛЕ ТОНКОЙ КИШКИ ПРОИЗВОДЯТ:

1) резекцию кишки, отступив проксимальнее 40 см и дистальнее 20 см от границы некроза;

2) резекцию кишки в пределах видимой границы некроза;

3) наложение обходного анастомоза;

4) отогревание горячими растворами;

5) наложение илеостомы.

22. НАИБОЛЕЕ ЧАСТО УЩЕМЛЯЕТСЯ ГРЫЖА ПИЩЕВОДНОГО ОТВЕРСТИЯ ДИАФРАГМЫ:

1) СКОЛЬЗЯЩАЯ АКСИАЛЬНАЯ ГРЫЖА.

2) ПАРАЭЗОФАГЕАЛЬНАЯ ГРЫЖА

23. ПРИ ЛИКВИДАЦИИ ГРЫЖИ ПИЩЕВОДНОГО ОТВЕРСТИЯ Ж

ДИАФРАГМЫ СЛЕДУЕТ:

1. Низвести желудок или другие органы в брюшную полость.

2. Сшить ножки диафрагмы позади пищевода.

3. Выполнить селективную проксимальную ваготомию.

4. При укорочении пищевода выполнить клапаннуюгастропликацию.

5. При сочетании с недостаточностью нижнего пищеводного сфинктера – выполнить фундопликацию в различных модификациях.

6. Все утверждения верны

24. ПРЕДРАСПОЛАГАЮЩИ М ФАКТОРОМ В ОБРАЗОВАНИИ ГРЫЖ ЖИВОТА ЯВЛЯЕТСЯ:

1) слабость мышц брюшной стенки у детей первого года жизни , у пожилых людей,

2) ожирение, стремительное снижение МТ,

3) пол

4) все перечисленные факторы

25. ОТЛИЧИЕМ ВЕНТРАЛЬНОЙ ГРЫЖИ ОТ ЭВЕНТРАЦИИ ЯВЛЯЕТСЯ

1) ОТСУТСТВИЕ ГРЫЖЕВОГО СОДЕРЖИМОГО

2) ОТСУТСТВИЕМ ДЕФЕКТА В БРЮШНОЙ СТЕНКЕ

3) НАЛИЧИЕМ ГРЫЖЕВЫХ ВОД

4) НАЛИЧИЕМ БРЮШИННОГО ПОКРОВА ОРГАНОВ, ВЫШЕДШИХ ЧЕРЕЗ ДЕФЕКТ В БРЮШНОЙ СТЕНКЕ

5) ВСЕМИ ПЕРЕЧИСЛЕННЫМИ ПРИЗНАКАМИ

26. ПАРАЭЗОФАГАЛЬНАЯ ГРЫЖА ПИЩЕВОДНОГО ОТВЕРСТИЯ ДИАФРАГМЫ ОПАСНА:

1) УЩЕМЛЕНИЕМ;

2) РАЗВИТИЕМ МАЛИГНИЗАЦИИ СВОДА ЖЕЛУДКА;

3) ПРЕКАРДИАЛЬНЫМИ БОЛЯМИ;

4) ДИСФАГИЕЙ;

5) МЕДИАСТИНИТОМ.

27. ВРОЖДЕННАЯ ПАХОВАЯ ГРЫЖА ВСЕГДА БЫВАЕТ:

1) ПРЯМОЙ

2) КОСОЙ

3) СМЕШАННОЙ

28. ПРИЧИНОЙ ОБРАЗОВАНИЯ ВРОЖДЕННОЙ ПАХОВОЙ ГРЫЖИ ЯВЛЕТСЯ:

1) НЕЗАРАЩЕНИЕ ВЛАГАЛИЩНОГО ОТРОСТКА БРЮШИНЫ ПРИ ОНТОГЕНЕЗЕ

2) ГЕНЕТИЧЕСКАЯ ПРЕДРАСПОЛОЖЕННОСТЬ

3) ОСЛОЖНЕНИЯ РОДОВ.

29 БЕДРЕННУЮ ГРЫЖУ СЛЕДУЕТ ДИФФЕРЕНЦИРОВАТЬ ОТ:

1) от липомы клетчатки паховой области.

2) натечным абсцессом,

3) неспецифическим или специфическим лимфаденитом паховых лимфоузлов

4) всех перечисленных заболеваний

30. ВИДЫ ПЛАСТИКИ БЕДРЕННОГО КАНАЛА ПРИ ЛЕЧЕНИИ БЕДРЕННОЙ ГРЫЖИ – ЭТО:

1. БЕДРЕННЫЙ СПОСОБ ПО БАССИНИ

2. ПАХОВЫЙ СПОСОБ А) РУДЖИ-ПАРЛАВЕЧЧИО,

Б) СПОСОБ МАК ВЕЯ

В) АЛЛОПЛАСТИЧЕСКИЙ СПОСОБ ЛИХТЕНШТЕЙН

3. ВСЕ ПЕРЕЧИСЛЕННЫЕ СПОСОБЫ

31. ГРЫЖЕВОЙ МЕШОК ОБРАЗОВАН:

1) париетальной брюшиной;

2) брыжейкой кишки;

3) большим сальником;

4) висцеральной брюшиной;

5) поперечной фасцией.

32. БЕДРЕННЫЕ ГРЫЖИ ЧАЩЕ ВСТРЕЧАЮТСЯ У ЖЕНЩИН, ТАК КАК:

1) имеется генетическая предрасположенность;
2) из-за гормонального фона;
3) часто повышается внутрибрюшное давление
4) имеется расширенное бедренное кольцо;

33. ДЛЯ ПРЯМОЙ ПАХОВОЙ ГРЫЖИ ХАРАКТЕРНА СЛАБОСТЬ СТЕНКИ ПАХОВОГО КАНАЛА:

1) задней;
2) верхней;
3) передней;
4) нижней;
5) всех стенок.

34. В ПАХОВОМ КАНАЛЕ У ЖЕНЩИН РАСПОЛАГАЕТСЯ:

1) бедренная артерия;
2) паховая вена;
3) бедренный нерв;
4) круглая связка матки;
5) кремастер.

35. ПРИ РАЗРУШЕННОЙ ЗАДНЯЯ СТЕНКЕ ПАХОВОГО КАНАЛА, ПРЯМОМ НАПРАВЛЕНИИ «КАШЛЕВОГО ТОЛЧКА» , ОТРИЦАТЕЛЬНОМ СИМПТОМЕ «БЛОКА»,

ПУЛЬСАЦИИ AEPIGASTRICAINF. С ЛАТЕРАЛЬНОЙ СТОРОНЫ ПАЛЬЦА ХИРУРГА – ЭТО:

1) ВРОЖДЕННАЯ ГРЫЖА,

2) СКОЛЬЗЯЩАЯ ГРЫЖА,

3) ПРЯМАЯ ПАХОВАЯ ГРЫЖА.

4) КОСАЯ ГРЫЖА

36. УЩЕМЛЕНИЕ МАЙДЛЯ – ЭТО:

1) КАЛОВОЕ УЩЕМЛЕНИЕ

2) ЭЛАСТИЧЕСКОЕ УЩЕМЛЕНИЕ

3) ПРИСТЕНОЧНОЕ УЩЕМЛЕНИЕ

4) РЕТРОГРАДНОЕ УЩЕМЛНЕНИЕ

37. Паховая или бедренная грыжи, чаще справа, содержащие в грыжевом мешке дивертикул Меккеля, - это:

1) скользящая грыжа;
2) врожденная грыжа;
3) бедренная грыжа
4) грыжа Бохдалека
5) Грыжи Литтре

38. Особенностью ущемленной грыжи на этапе выделения грыжевого мешка является:

1) аспирация грыжевых вод,
2) резекция ущемленной кишечной петли,
3) рассечение ущемляющего кольца только после вскрытия грыжевого мешка и фиксации органов в нем
4) первоначальное вскрытие грыжевого мешка
5) первоначальноерассечените грыжевых ворот.

39. Плановая операция по поводу грыжи абсолютно противопоказана при:

1) хронических формах ишемической болезни сердца;

2) декомпенсации функции жизненно важных органов и систем

3) гипертонической болезни П стадии;

4) сахарном диабете;

5) ожирении.

40. ОСЛОЖНЕНИЕМ ГРЫЖ МОЖЕТ БЫТЬ СЛЕДУЮЩЕЕ

1) невправимость
2) ущемление
3) копростаз
4) воспаление и флегмона грыжевого мешка
5) повреждение грыжевого выпячивания
6) новообразования
7) инородные тела в грыжевом мешке
8) все перечисленные ранее

Ответы

1-1,2, 3	11-4,	21-1,
2-6,	12-1,	22-2,
3-2,	13-4,	23-6,
4-4,	14-2,	24-4,
5-3,	15-3,	25-4,
6-1,	16-3,	26-1,
7-4,	17-3,	27-2,
8-3,	18-2,	28-1,
9-2,	19-1,	29- 4,
10-1,	20-4,	30-3,

31-1,

32-4,

33-1,

34-4,

35-3,

36-4,

37- 5

38-3,

39-2,

40-8,

Задачи по грыжам живота.

Задача 1

Больной 68 лет обратился к врачу с жалобами на чувство неудобства и болевые ощущения в правой паховой области, выпячивание в вышеуказанной области, возникающее в вертикальном положении тела и исчезающее в горизонтальном, учащенное мочеиспускание с ложными позывами. Никтурия до 6 раз.

При осмотре в паховой области справа, выше пупартовой связки выявляется выпячивание округлой формы размером 3 х 2 х 2 см, мягко-эластической консистенции, вправимое в брюшную полость. Симптом « кашлевого толчка» положительный, направление его прямое.

Вопросы:

1.Ваш диагноз?

2. С какой целью следует выполнить УЗИ предстательной железы, мочевого пузыря,

анализ крови на ПСА,

3. О чем свидетельствует симптом « кашлевого толчка»?

4. Показано ли оперативное лечение и каким способом?

Задача 2

Больной 46 лет обратился с жалобами на тянущие болевые ощущения в левой паховой области, выпячивание в вышеуказанной области, возникающее в вертикальном положении тела и исчезающее в горизонтальном.

При осмотре в левой паховой области, выше паховой связки выявлено выпячивание овальной формы размером 5 х 3 х 3 см, увеличивающаяся в положении стоя и при натуживании, вправимое в брюшную полость при принятии горизонтального положения.

При пальпации левого пахового канала диаметр наружного его отверстия 5 см, симптом «кашлевого толчка» положительный, направление его – в кончик пальца, симптом «блока» положительный, пульсация нижней надчревной артерии определяется медиальнее пальца хирурга.

Вопросы:

1.Ваш диагноз?

2. Какую операцию предложите пациент у?

5. Опишите пластику по Лихтенштейну.

Задача 3

Утром у больного 50-ти лет внезапно появились сильные боли в правой паховой области, В анамнезе у больного в течение 10-ти лет имеется паховая грыжа. От предлагаемой операции неоднократно отказывался, постепенно грыжевое выпячивание увеличивалось в размерах, перестало вправляться в брюшную полость.

В настоящее время грыжевое выпячивание увеличилось в размерах, стало напряженным и болезненным при пальпации.

При осмотре в приемном отделении больницы вечером того же дня: состояние больного средней тяжести, кожные покровы бледные, тахипноэ до 24 в 1 минуту, тахикардия 120 уд с 1 минуту, АД 110 и 70 мм.рт.ст. В правой паховой области в паховой области справа, выше пупартовой связки выявляется выпячивание округлой формы размером 3 х 2 х 2 см, овальной формы, плотной консистенции, не вправимое в брюшную полость, болезненное. Симптом « кашлевого толчка» отрицательный. Кожные покровы не изменены. Во время оформления медицинской документации у больного исчезли боли, он отметил, что выпячивание внезапно вправилось в брюшную полость.

Вопросы:

1. Ваш диагноз?

2. Какое осложнение заболевания имело место у этого больного?

3. Тактика врача приемного отделения больницы?

4. В каком случае необходимо оперировать этого больного?

5. Особенности операции при грыжесечении?

Ответы к задачам:

Задаче 1:

1.Правосторонняя вправимая прямая паховая грыжа

2. Для исключения скользящей грыжи мочевого пузыря, выяснения причины никтурии, исключения аденомы или рака предстательной железы.

3. О том, что грыжа не ущемленная

5. Да, при отсутствии урологических противопоказаний. Возможно выполнение лапароскопической ТАБП.

Задаче 2:

1. Левосторонняя косая паховая грыжа.
2. С бедренной грыжей, паховым лимфаденитом, липомой, варикозным узлом,
3. Ношение бандажа и повязок.
4. Грыжесечение с натяжной или ненатяжной пластикой
5. Пластика по Лихтенштейну представляет собой вшивание заплаты из полипропиленовой сетки, которая прикрывает треугольник Гессельбаха и область грыжи. Считается, что это пластика без натяжения и стала наиболее используемым способом пластики паховой грыжи у взрослых. Вероятность рецидива менее 1%.

Задаче 3:

1. Ущемленная правосторонняя паховая грыжа.
2. Самопроизвольное вправление
3. Обязательная госпитализация в хирургическое отделение для динамического наблюдения.
4. При появлении симптомов перитонита
5. Рассечение ущемляющего кольца только после вскрытия грыжевого мешка и фиксации органов в нем

ОГЛАВЛЕНИЕ.

1. План проведения практического занятия по теме «Грыжи живота»……3 стр.
2. Эпидемиология грыж……..13 стр.
3. Классификация грыж……15 стр.
4. Составные части грыжевого выпячивания….17стр
5. Этиология и патогенез грыж……19 стр.
6. Лечение грыж живота……20 стр.
7. Паховые грыжи и их лечение……..22стр
8. Бедренные грыжи и их лечение……36 стр.
9. Пупочные грыжи, лечение пупочных грыж..41 стр.
10. Грыжи белой линии живота……43стр.
11. Послеоперационные грыжи……..44 стр.
12. Внутренние грыжи живота, ГПОД……49 стр.
13. Осложнения грыж, лечение осложненных грыж…56стр.
14. Тесты по теме «Грыжи живота»……..62 ст.
15. Ответы к тестовому контролю……..72 стр.
16. Ситуационные задачи по теме……74 стр.
17. Ответы к задачам……76 стр.

Список использованной литературы.

1. Грыжи передней брюшной стенки (клиника, диагностика, лечение) :Учебное пособие / С.С.Харнас, А.В.Самохвалов, Л.И.Ипполитов – М. Изд. ГОУ ВПО ММА им. Сеченова, 2009

2. Хирургия малых пространств/ Под общей ред. В.Н.Егиева – М.: ИД МЕДПРАКТИКА – М. 2008, 118 – 131с.

3. Прикладная лапароскопическая анатомия: брюшная полость и малый таз/ Гэри Дж. Винд – М.: Мед. Литература, 1999 , 85-139с.

4.Герниология для врачей общехирургических стационаров/А.Д.Мясников, С.А.Колесников – Белгород, 2005.- 348с.

5. Хирургия грыж живота/ В.В.Жебровский – М.: ООО « Медицинское информационное агенство», 2005, - 384с.:ил.